

ივანე ჯავახიშვილის სახელობის თბილისის სახელმწიფო უნივერსიტეტი
მედიცინის ფაკულტეტი

სტრუქტურირებული სადოქტორო პროგრამა „ტრანსლაციური
ბიომედიცინა (მიმართულება - “ჰეპატოლოგია“)

ქეთი ცომაია

**ღვიძლის სტრუქტურული გარდაქმნები რეზექციისა და განმეორებითი
რეზექციის შემდეგ
(ექსპერიმენტული კვლევა)**

მედიცინის დოქტორის აკადემიური ხარისხის მოსაპოვებლად წარმოდგენილი
დისერტაცია

სამეცნიერო ხელმძღვანელი: პროფესორი დიმიტრი კორძაია

კვლევა ჩატარდა შოთა რუსთაველის ეროვნული სამეცნიერო ფონდის მხარდაჭერით (DP2016_22)

2021 წელი

თბილისი

აბსტრაქტი

პარციალური ჰეპატექტომიის (ჰ3) სიხშირის მომატების გამო, ღვიძლის რეგენერაციის მიმართ უკანასკნელ წლებში დაინტერესება გაიზარდა. ღვიძლის რეზექციის გახშირება უკავშირდება, ერთი მხრივ, ღვიძლის მოცულობით პათოლოგიების მომატებას, მეორე მხრივ კი, ცოცხალი დონორიდან ნახევარი ღვიძლის ტრანსპლანტაციის განხორციელებას (ამ დროს რეგენერაციას განიცდის როგორც გადანერგილი, ისე დონორის ორგანიზმში დარჩენილი ღვიძლის ნახევრები). ღვიძლის რეზექციის ფართოდ დანერგვას ხელს უწყობს ისიც, რომ ქირურგიული ტექნიკისა და ტექნოლოგიების განვითარებამ შესაძლებელი გახადა ღვიძლის რეზექციების ჩატარება ისეთ შემთხვევებში, რომლებიც ადრე ინოპერაბელურად ითვლებოდა.

ღვიძლის რეგენერაციის მექანიზმები ფართოდ არის შესწავლილი, თუმცა ნაკლებად არის გამოკვლეული ღვიძლის რეზექციის შემდგომი სტრუქტურული გარდაქმნის თავისებურებები. კერძოდ, პასუხგაუცემელი რჩება კითხვა, თუ რით განსხვავდება რეგენერირებული ღვიძლის სტრუქტურა ნორმალური ღვიძლისგან.

კვლევის მიზანს წარმოადგენს ღვიძლის ქსოვილის რეზექციის შემდგომი სტრუქტურული ცვლილებების გამოკვლევა ოპერაციიდან ადრეულ და შორეულ ვადებზე და რეგენერირებული და ნორმული ღვიძლების არქიტექტონიკის შედარებითი ანალიზი.

კვლევა ჩატარებულა ვისტარის ჯიშის 64 ალბინოს ვირთაგვაზე. საკონტროლო ჯუფის (ნორმული) ვირთაგვების ღვიძლის არქიტექტონიკას ვადარებდით რეგენერირებული ღვიძლის არქიტექტონიკას - 2/3-ის რეზექციიდან ორი კვირის და ცხრა თვის შემდეგ. დამატებით ვიკვლევდით ღვიძლის რეზექციიდან 9 თვის თავზე განმეორებითი რეზექციის (რე-რეზექციის) შემდგომ 6 თვეში განვითარებულ სტრუქტურულ გარდაქმნებს.

ღვიძლის ქსოვილის არქიტექტონიკას ვიკვლევდით მორფოლოგიური კვლევის მეთოდების კომპლექსის - ჰისტოლოგიის, ჰისტოქიმიის, კონტრასტული მასებით ინიცირების, იმუნოჰისტოქიმიის, მორფომეტრიისა და კოროზიული ტვიფრების ელექტრონული მასკანირებელი მიკროსკოპიის - გამოყენებით.

კვლევის შედეგად დადასტურდა, რომ:

ღვიძლის რეზექციიდან 2 კვირის დინამიკაში ჰეპატოციტები წილაკის სხვადასხვა ფონებში იცვლიან თავიანთ ზომებსა და ფორმებს და ქმნიან ახალ უჯრედშორის კავშირებს; ღვიძლის ვენების სხვადასხვა კალიბრის შენაკადები და სინუსოიდთა ქსელი განიცდის ტრანსფორმაციას. აღნიშნული ცვლილებების საფუძველზე ხდება ღვიძლის ფუნქციური ერთეულების - წილაკების - ტრანსფორმაცია მათი ზომაში მომატებით და ტიპური ფორმის შეცვლით.

პპ-დან 9 თვის შემდეგ ღვიძლის ქსოვილი შეიცავს სხვადასხვა ზომის რემოდელირებულ წილაკებს, რომელთა შორისაც გარგად განირჩევა „მეგაწილაკები“. ეს წილაკები შეიცავს კონტროლთან შედარებით ჰიპერტროფირებულ ჰეპატოციტებს, რომლებიც ხასიათდებიან უჩვეულო ფორმების მრავალფეროვნებით, როგორც აცინუსის პირველ ზონაში, ისე აცინუსის მესამე ზონაში. რემოდელირებული ღვიძლის წილაკები ხასიათდებიან შემაერთებელქსოვილოვანი ბოჭკოების გაზრდილი რაოდენობის შემცველობით. სინუსოიდური კაპილარები ავლენენ როგორც „დაკვირტვით“ (ტვიფრებზე ბრმა „მორჩების“ და „წანაზარდების“ განვითარება) ისე „სპლიტინგით“ (ტვიფრებზე სანათურისშიდა „ენდოთელიური ტიხრების“ ამსახველი მიკროსტრუქტურების გაჩენა) გამრავლების ნიშნებს.

პპ-დან 9 თვის შემდეგ ჩატარებული რე-რეზექციიდან 6 თვეში რეგენერაცია ასოცირდება ჰეპატოციტების შემდგომ ჰიპერტროფიასთან. ჰიპერტროფია უფრო მეტად არის გამოხატული ღვიძლის აცინუსის მესამე ზონაში (აცინუსის პირველ ზონასთან შედარებით). სინუსოიდთა ქსელიც რემოდელირებულია პპ-დან 9 თვის თავზე აღწერილ ანალოგთან შედარებით, კერძოდ გაზრდილია როგორც ტვიფრების დიამეტრები, ისე მათზე განვითარებული „მორჩების“ და „წანაზარდების“

რაოდენობაც და ზომებიც. ვლინდება 3-4 სინუსოიდის შერწყმით შექმნილი ლოკალური გაგანიერებების (სინუსოიდური ტბების) ტვიფრები, რომელთა შემცველი უბნებიც, ჰისტოლოგიურ პრეპარატებზე, არც თუ იშვიათად, ძნელად გასარჩევია ღვიძლის ვენების წვრილი შენაკადებისაგან (ცენტრალური და სუბლობულური ვენებისაგან). კვ-დან 9 თვის თავზე აღწერილთან შედარებით მომატებულია მეგაწილაკების რაოდენობაც და ზომებიც (ხშირად აღემატება 1 მმ-ს), ასევე შემაერთებელქსოვილოვანი ბოჭკოების შემცველობაც.

ღვიძლის რეგენერაცია მისი 2/3-ის რეზერვის შემდგომ, ასევე რე-რეზერვის შემდგომ წარმოადგენს კომპლექსურ პროცესს, რომელიც გრძელდება თვეების მანძილზე; ადრეულ ვადებზე პროცესი ძირითადად მიმდინარეობს ჰიპერტროფია/პროლიფერაციის ხარჯზე, რასაც მოგვიანებით ემატება სივრცული ტრანსფორმაციის პროცესები, რომლებიც ეფუძნება როგორც უჯრედული, ისე სისხლძარღვოვანი და შემაერთებელქსოვილოვანი კომპონენტების ფორმისა და რაოდენობის ცვლილებებს და განაპირობებს მთლიანად წილაკის სტრუქტურულ რემოდელირებას.

Abstract

Interest in liver regeneration has increased in recent years due to the increasing incidence of partial hepatectomy (PH). Frequency of liver resection is associated, on the one hand, with an increase number of space-occupying liver pathologies, and on the other hand, with the implementation of liver transplantation from a living donor (both, transplanted and remnant half of the liver in the donor body undergoes regeneration at the same time). The wide implementation of liver resection is also facilitated by new surgical approaches which allow liver resection in the cases which earlier were considered as inoperable.

The mechanisms of liver regeneration have been extensively studied, although the features of structural transformation after liver resection have been little explored. In particular, the question how the structure of a regenerated liver differs from the normal one remains unanswered.

The aim of the study is to investigate the structural changes of liver at early and long term after resection and to make a comparative analysis of the architecture of regenerated and normal livers.

The study is performed on 64 Albino rats of the Wistar breed. We compared liver architecture of a control (normal) group of rats with the regenerated liver architecture - two weeks and nine months after 2/3 resection. In addition, we studied the structural transformations that developed in 6 months after repeated resection (re-resection) undergone in 9 months after primary liver resection.

Histological (H&E, Masson trichrome, CK8 Immunohistochemical marker, transparent slides after Indian Ink injection), morphometrical (hepatocytes areas and perimeters) and Electron Microscopical (Scanning Electron Microscopy of corrosion casts) methods were used for the investigation of liver architecture.

The study confirmed that:

After 2 weeks of liver resection, hepatocytes change their size and shape in different zones of lobules and form new intercellular connections; The tributaries of the hepatic veins

of various calibers and the network of sinusoids undergo transformation. Based on these changes, the functional units of the liver - lobules - are transformed by increasing their size and changing their typical shape.

After 9 months of PH, liver tissue contains different sized remodeled lobules, among which "mega-lobules" are distinguished. Compared to control, these lobules contain hypertrophic hepatocytes, which are characterized by a variety of unusual forms, in the first and in the third zones of the acinus. Remodeled liver lobules are characterized by an increased amount of connective tissue fibers. Sinusoidal capillaries show signs of multiplication both, by "sprouting" (development of blind-ended ramifications on the sinusoidal casts) and by "splitting" (appearance of "endothelial curtain" ["septum"] in their lumen).

Regeneration after 6 months from the repeated PH following 9-month regeneration is associated with subsequent hepatocyte hypertrophy. Hypertrophy is more expressed in the third zone of the liver acinus (compared to the first zone of the acinus).

The sinusoidal network is also remodeled compared to the analogue described in 9 months after PH, in particular, the diameters of the casts are increased, as well as the number and sizes of the "protrusions" and "vills" developed on them.

The local dilations resulted from the merging of 3-4 sinusoids (sinusoidal lakes) were observed. Quite often the areas containing such patterns are difficult to distinguish between small tributaries of the hepatic veins (central and sublobular veins) on histological slices.

In comparison with the changes developed in 9 months after PH, the number and size of mega-lobules (often exceeding 1 mm) as well as the content of connective tissue fibers are increased.

Liver regeneration after 2/3 resection, as well as after re-resection is a complex process that lasts for months; in the early stages, due to the process of hypertrophy / proliferation, which is later accompanied by spatial transformation processes based on

changes the shape and number of cellular, vascular and connective tissue components, leading to complete structural remodeling of the lobules.

სარჩევი	
აბსტრაქტი	I
Abstract	IV
სარჩევი	VII
აბრევიატურების ჩამონათვალი	IX
ცხრილების, გრაფიკებისა და სხვა ილუსტრაციების ჩამონათვალი	X
ცხრილები	X
დიაგრამები	XI
სურათები	XI
1. შესავალი	1
2. ლიტერატურული მიმოხილვა	10
2.1 რეგენერაცია, როგორც ფენომენი	10
2.2 ღვიძლის რეგენერაციის მოლეკულური მექანიზმები	14
2.3 ღვიძლის რეგენერაციის უჯრედული მექანიზმი	23
2.4 ღვიძლის რეზექცია კლინიკასა და ექსპერიმენტში	27
2.4.1 ანატომიური (სეგმენტური) რეზექცია	28
2.4.2 ღვიძლის ასოცირებული დანაწევრება და პორტული ვენის ლიგირება ეტაპობრივი ჰეპატექტომიისთვის Associated Liver Partition and Portal Vein Ligation (ALPPS)	30
2.4.3 ღვიძლის ექსტრაკორპორალური რეზექცია აუტოტრანსპლანტაციით	32
2.5 ღვიძლის რეზექციის მოდელირება ვირთაგვებში	33
2.5.1 ვირთაგვის ღვიძლის ანატომია	33
2.5.2 ვირთაგვის ღვიძლის სისხლმომარაგება	34
2.5.3 ვირთაგვის ღვიძლის 70%-იანი რეზექცია	35
2.5.4 ALPPS ვირთაგვებში	35
2.6 ღვიძლის ფუნქციური მორფოლოგია	36
2.6.1 ღვიძლის კლასიკური წილაკი	38
2.6.2 პორტული წილაკი	40
2.6.3 ღვიძლის აცინუსი (პორტული აცინუსი)	40

3. კვლევის მეთოდოლოგია.....	43
3.1 მასალა.....	43
3.1.1 კვლევის დიზაინი	43
3.1.2 ოპერაციული მოდელი.....	44
3.2 კვლევის მეთოდები	47
3.2.1 ჰემატოქსილინ-ეოზინი (H&E).....	48
3.2.2 ჰისტოქიმია.....	48
3.2.3 იმუნოჰისტოქიმია.....	48
3.2.4 მორფომეტრია.....	48
3.2.5 კონტრასტირებული გამჭირვალე პრეპარატები	50
3.2.6 კოროზიული ტვიფრების მასკანიერებელი ელექტრონული მიკროსკოპია	50
3.2.7 სტატისტიკური ანალიზი	53
4. შედეგები და განხილვა	54
4.1 კოროზიული მიკროპრეპარატების მისაღებად გამყარებადი საინიექციო მასის აპრობაცია	54
4.2 ღვიძლის 2/3 რეზექციის შემდგომი რეგენერაციის თავისებურებები ოპერაციიდან ორი კვირის განმავლობაში	68
4.3 ღვიძლის 2/3 რეზექციის შემდგომი რეგენერაციის თავისებურებები ოპერაციიდან 9 თვის შემდეგ (SG2)	81
4.4 ღვიძლის განმეორებითი რეზექციის შემდგომი სტრუქტურული ტრანსფორმაციის თავისებურებები ოპერაციიდან 6 თვის შემდეგ (SG3).....	99
4.5 განხილვა.....	104
5. შეჯამება	111
6. დასკვნები	114
7. ბიბლიოგრაფია.....	116

აბრევიატურების ჩამონათვალი

პპ- პარციალური ჰეპატექტომია

PH- Partial Hepatectomy

ALPPS -ღვიძლის ასოცირებული დანაწევრება და პორტული ვენის ლიგირება
ეტაპობრივი ჰეპატექტომიისთვის Associated Liver Partition and Portal Vein Ligation

SG1 - პირველი საკვლევი ჯგუფი

CG1 - პირველი საკონტროლო ჯგუფი

SG2 - მეორე საკვლევი ჯგუფი

CG2 - მეორე საკონტროლო ჯგუფი

SG3 - მესამე საკვლევი ჯგუფი

CG3 - მესამე საკონტროლო ჯგუფი

სგმ - საინექციო გამყარებადი მასა

H&E - ჰემატოქსილინ-ეოზინი

ცხრილების, გრაფიკებისა და სხვა ილუსტრაციების ჩამონათვალი

ცხრილები

ცხრილი N1: ცხოველთა განაწილება ჯგუფების, ექსპერიმენტული მოდელების, ვადების და კვლევის მეთოდების მიხედვით

ცხრილი N2: კოროზიული ნიმუშების მახასიათებლების შეფასება

ცხრილი N3. აცინუსის პირველი ზონის ჰეპატოციტების პერიმეტრისა და ფართობის გაზომვის შედეგები

ცხრილი N4. აცინუსის მესამე ზონის ჰეპატოციტების ჰეპატოციტების პერიმეტრისა და ფართობის გაზომვის შედეგები

ცხრილი N5: მე-2 საკონტროლო ჯგუფის ვირთაგვების (CG2) I და III ზონის ჰეპატოციტების ფართობი და პერიმეტრი.

ცხრილი N6: მე-2 საკვლევი ჯგუფის ვირთაგვების (SG2) I და III ზონის ჰეპატოციტების ფართობი და პერიმეტრი.

ცხრილი N7: ვირთაგვის ღვიძლის აცინუსის I ზონის ჰეპატოციტების ფართობი და პერიმეტრი ღვიძლის 2/3-ის რეზექციიდან 2 კვირაში და 9 თვეში

ცხრილი N8: ვირთაგვის ღვიძლის აცინუსის III ზონის ჰეპატოციტების ფართობი და პერიმეტრი ღვიძლის 2/3-ის რეზექციიდან 2 კვირაში და 9 თვეში

ცხრილი N9: მესამე საკვლევი ჯგუფის (SG3) ვირთაგვების ღვიძლის აცინუსის I და III ზონის ჰეპატოციტების პერიმეტრი (μm) და ფართობი (μm^2)

დიაგრამები

დიაგრამა N1: ღვიძლის წილაკების ილუსტრაცია განსხვავებული ხედვით - კლასიკური წილი, პორტული წილი, აცინუსი.

დიაგრამა N2: აცინუსის პირველი და მესამე ზონის ჰეპატოციტების ფართობი

დიაგრამა N3: აცინუსის პირველი და მესამე ზონის ჰეპატოციტების პერიმეტრი

დიაგრამა N4: აცინუსის I და III ზონის ჰეპატოციტების ფართობი ნორმა VS რეგენერაცია

დიაგრამა N 5: აცინუსის I და III ზონის ჰეპატოციტების პერიმეტრი ნორმა VS რეგენერაცია

დიაგრამა N6: ვირთაგვის ღვიძლის აცინუსის I და III ზონის ჰეპატოციტების ფართობი ღვიძლის 2/3-ის რეზექციიდან 2 კვირაში და 9 თვეში

დიაგრამა N7: ვირთაგვის ღვიძლის აცინუსის I და III ზონის ჰეპატოციტების პერიმეტრი ღვიძლის 2/3-ის რეზექციიდან 2 კვირაში და 9 თვეში

სურათები

სურათი N1. ვირთაგვის ღვიძლის ინიექცია სგმ-ით.

სურათი N2: კოროზიის შედეგად მიღებული ვირთაგვის თირკმელის ტვიფრი.

სურათი N3. ვირთაგვის ღვიძლის კარის და ღვიძლის ვენების ინიექცია სგმ-ით.

სურათი N4. ვირთაგვის ღვიძლის კარის ვენის ოქროს - 0,3 ანგსტრემის ფენით დაფარული კოროზიული მიკროპრეპარატები. ოქროთი დაფარული ტვიფრები.

დიგიტალური მიკროსკოპი Proscope; X 10

სურათი N4. ღვიძლის კარის ვენის და კაპილარული ქსელის ფრაგმენტი. ოქროთი დაფარული ნიმუშის მასკანირებელი ელექტრონული მიკროსკოპია;

სურათი N5: კუჭის სისხლმილოვანი კალაპოტის კოროზიული მიკროპრეპარატი. ოქროთი დაუფარავი ნიმუშის მასკანირებელი ელექტრონული მიკროსკოპია;

სურათი N6: კუჭის მიკროცირკულაციური კალაპოტის ტვიფრი. ოქროთი დაუფარავი ნიმუშების მასკანირებელი ელექტრონული მიკროსკოპია;

სურათი N7. ოქროთი დაფარული ვირთაგვის ღვიძლის სისხლმილების კოროზიული მიკროპრეპარატის ფრაგმენტის მასკანირებელი ელექტრონული მიკროსკოპია;

სურათი N8: ოქროთი დაფარული კოროზიული მიკროპრეპარატის ფრაგმენტის ნიმუშის გამყარებადი საინექციო მასის მოლეკულური შემადგენლობის რენტგენოსპექტრულ ანალიზი (ნაჩვენებია მოლეკულების სპექტრი თითოეულის შემცველობის პროცენტული მაჩვენებლით და კვადრატული გადახრით).

სურათი N9. ვირთაგვას ღვიძლის სისხლის მილების ტვიფრები (მიღებულია საინექციო გამყარებადი მასის გულმკერდის აორტიდან ინიექციის შემდეგ).

სურათი N10. ლიმფური მილების ტვიფრები ოქროთი დაფარული კოროზიული მიკროპრეპარატი; ფრაგმენტის ელექტრონული მასკანირებელი მიკროსკოპია.

სურათი N11: ვირთაგვას ღვიძლის აცინუსის პირველი ზონის ჰეპატოციტები. დასკანირებული ჰისტოლოგიური პრეპარატები.

სურათი N12: ვირთაგვას ღვიძლის აცინუსის მესამე ზონის ჰეპატოციტები. დასკანირებული ჰისტოლოგიური პრეპარატები. იმუნოჰისტოქიმიური შეღებვა - CK8

სურათი N13: ღვიძლის რეგენერაცია პპ-დან 1 კვირაში. წვრილი სინუსოიდები უსწორო, ზიგზაგის ფორმის ზედაპირით. ელექტრონული მასკანირებელი მიკროსკოპია.

სურათი N14: ღვიძლის რეგენერაცია პპ-დან 1 კვირაში. მოსაზღვრე წილაკების სინუსოიდული ქსელი. სხვადასხვა ფორმისა და დიამეტრის სინუსოიდების რეპლიკები (ტვიფრები). ელექტრონული მასკანირებელი მიკროსკოპია.

სურათი N15: ღვიძლის ჰისტოლოგიური სურათი პპ-დან 1

სურათი N16: ვირთაგვას ღვიძლია. 1 კვირიანი რეგენერაცია. ზიგზაგის ფორმის სინუსოიდები H&E;

სურათი N17: ღვიძლის რეგენერაცია პპ-დან 1 კვირაში. კოროზიული პრეპარატი; ელექტრონული მასკანირებელი მიკროსკოპია.

სურათი N18: ღვიძლის რეგენერაცია 33-დან ერთ კვირაში. კოროზიული პრეპარატი; ელექტრონული მასკანირებელი მიკროსკოპია.

სურათი 19: მე-2 საკონტროლო ჯგუფი; ვირთგვის ღვიძლის წილაკი; H&E;

სურათი N20: მე-2 საკონტროლო ჯგუფი; ვირთგვის ღვიძლის წილაკი; H&E;

სურათი N21: მე-2 საკონტროლო ჯგუფი; ღვიძლის წილაკი; ტუმ-ჟელატინის ნარევით ინიექცია;

სურათი N22: მე-2 საკონტროლო ჯგუფი; ვირთგვას ღვიძლის წილეკაბი; ტუმ-ჟელატინის ნარევით ინიექცია.

სურათი N23: მე-2 საკვლევი ჯგუფი; ვირთგვას ღვიძლის წილაკი; სინუსოიდების დილატაცია და ასიმეტრია.

სურათი N24: მე-2 საკვლევი ჯგუფი, ვირთგვას ღვიძლის ქსოვილი, ტუმ-ჟელატინის ნარევი;

სურათი N25: მე-2 საკვლევი ჯგუფი; ვირთგვას ღვიძლის ქსოვილი, ტუმ-ჟელატინის ნარევი;

სურათი N26: მე-2 საკვლევი ჯგუფი; ვირთგვას ღვიძლი; მასონის ტრიქრომი.

სურათი N27: საკონტროლო ჯგუფი; ვირთგვას ღვიძლის კოროზიული პრეპარატი; ელექტრონული მასკანირებელი მიკროსკოპია;

სურათი N28: საკონტროლო ჯგუფი; ღვიძლის კოროზიული პრეპარატი; ელექტრონული მასკანირებელი მიკროსკოპია;

სურათი N29. საკონტროლო ჯგუფი. ღვიძლის კოროზიული პრეპარატი; ელექტრონული მასკანირებელი მიკროსკოპია; ღრმა წილაკები.

სურათი N30. საკონტროლო ჯგუფი. ღვიძლის კოროზიული პრეპარატი; ელექტრონული მასკანირებელი მიკროსკოპია;

სურათი N31: საკონტროლო ჯგუფი. ღვიძლის კოროზიული პრეპარატი; ელექტრონული მასკანირებელი მიკროსკოპია;

სურათი N33: საკონტროლო ჯგუფის ვირთგვების ღვიძლის კოროზიული პრეპარატი; ელექტრონული მასკანირებელი მიკროსკოპია;

სურათი N34: მე-2 საკვლევი ჯგუფის ღვიძლის კოროზიული პრეპარატი;
ელექტრონული მასკანირებელი მიკროსკოპია.

სურათი N35: მე-2 საკვლევი ჯგუფის ღვიძლის კოროზიული პრეპარატი;
ელექტრონული მასკანირებელი მიკროსკოპია.

სურათი N 36: მე-3 საკვლევი ჯგუფი; ვირთაგვას ღვიძლის ქსოვილი. H&E;

სურათი N37: მე-3 საკვლევი ჯგუფის ღვიძლის კოროზიული პრეპარატი;
ელექტრონული მასკანირებელი მიკროსკოპია.

სურათი N38: მე-3 საკვლევი ჯგუფის ღვიძლის კოროზიული პრეპარატი;
ელექტრონული მასკანირებელი მიკროსკოპია.

სურათი N39: მე-3 საკვლევი ჯგუფის ღვიძლის კოროზიული პრეპარატი;
ელექტრონული მასკანირებელი მიკროსკოპია.

1. შესავალი

ღვიძლის რეზექციის საჭიროებამ უკანასკნელ ათწლეულებში მოიმატა, ერთი მხრივ, ღვიძლის მოცულობითი პათოლოგიების, ხოლო მეორე მხრივ, ცოცხალი დონორიდან ნახევარი ღვიძლის ტრანსპლანტაციის გახშირების გამო. ასევე, ღვიძლს რეზექციის ტექნიკისა და ტექნოლოგიების განვითარებამ შესაძლებელი გახადა ღვიძლის რეზექციებს ჩატარება ისეთ შემთხვევებში, რომლებიც ადრე ინოპერაბელურად ითვლებოდა (Andras Budai et al. 2017; Farkas, Hackl, and Schlitt 2014; Lafaro et al. 2020; Orcutt and Anaya 2018; Wen et al. 2013). აღნიშნულის გამო ღვიძლის რეზექცია პრაქტიკულად რუტინული ოპერაცია ხდება.

როგორც გადანერგილი, ასევე დონორის დარჩენილი ღვიძლის ნაწილის წარმატებით ფუნქციონირება ბევრად არის განპირობებული მისი უნიკალური რეგენერაციის უნარით.

ღვიძლის რეზექციის შემდგომი ღვიძლის რეგენერაცია ერთ-ერთი ყველაზე ინტენსიურად შესწავლადი პროცესია (Bangru and Kalsotra 2020; Fausto 2004; Fausto and Campbell 2003; Fausto, Campbell, and Riehle 2006; García-Pérez et al. 2015; Mao, Glorioso, and Nyberg 2014; Shmarakov et al. 2013; Tarlá et al. 2006). კლინიკაში ღვიძლის რეზექციების გახშირებასთან ერთად, საფუძველს უქმნის ისიც, რომ ღვიძლის რეზექციის სხვადასხვა მოდიფიკაცია ადვილად მოდელირებად ოპერაციას წარმოადგენს ექსპერიმენტულ კვლევებში, განსაკუთრებით მცირე ლაბორატორიულ ცხოველებში (მღრღნელებში) (Kamali et al. 2021; Kordzaia 1990; Michalopoulos 2010; Mortensen et al. 2008; Tsukamoto and Kojo 1989; Wei et al. 2016).

ექსპერიმენტულად დადასტურებულია, რომ ღვიძლის რეზექციის - პარციული ჰეპატექტომიის (პჰ) - შემდგომ მე-7 - მე-8 დღეს (ზოგი ავტორის მონაცემით კი - 2 კვირის თავზე) ვირთვის ღვიძლი პრაქტიკულად სრულად აღიდგენს თავის ზომებს და მასას (Bangru and Kalsotra 2020; Duncan, Dorrell, and Grompe 2009; Michalopoulos and

DeFrances 2007; Miyaoka and Miyajima 2013; Ozaki 2020). რეზექციის შემდგომი ღვიძლის რეგენერაციის ფენომენის შესწავლა მოიცავს რამდენიმე მიმართულებას:

- ღვიძლის რეგენერაციის აღმძვრელი სტიმულების (ტრიგერის) კვლევა (Abu Rmilah et al. 2019; Michalopoulos 2017; Tao et al. 2017).
- ღვიძლის რეგენერაციის წარმმართველი, ხოლო ღვიძლის მასის აღდგენის შემდეგ - მისი შემწყვეტი მექანიზმების კვლევა (Huck et al. 2019; L.-I. Kang, Mars, and Michalopoulos 2012; Palmes and Spiegel 2004)
- ღვიძლის რეგენერაციისას სტრუქტურული (უჯრედული და ქსოვილოვანი) ტრანსფორმაციის კვლევა.

ღვიძლის რეგენერაციის აღმძვრელი სტიმულების კვლევის შესწავლით დგინდება, რომ ადრეული დაუყოვნებლივი გენების ექსპრესია უკავშირდება ქსოვილის რეაქციას მეტაბოლურ უკმარისობაზე, რომელიც ასოცირდება მწვავე დაზიანებასთან. შესაბამისად, ციტოკინების მომატება, რომლებიც გარდა იმისა, რომ არეგულირებენ ქსოვილებში ანთების მექანიზმების წარმართვას, ასევე განაპირობებენ ჰეპატოციტების შეყვანას მიტოზურ ციკლში, შემდეგ ამ პროცესს თან ერთვის ზრდის ფაქტორების გაზრდილი რაოდენობა, რომლებიც უზრუნველყოფენ ჰეპატოციტების პროლიფერაციის (Bangru and Kalsotra 2020; Colak et al. 2020; Dzidzuguri et al. 2004; L.-I. Kang, Mars, and Michalopoulos 2012; Mao, Glorioso, and Nyberg 2014; Michalopoulos and DeFrances 1997; Su et al. 2002; Tarlá et al. 2006; Taub 2004) ავტორთა დიდი ნაწილი დადასტურებულად მიიჩნევს, რომ ღვიძლის რეზექციის პირობებში ზრდის ფაქტორები და ციტოკინები გამოიყოფა ღვიძლის ქსოვილის (მატრიქსისა და უჯრედული პოპულაციის) დაზიანების შედეგად. მაგრამ, ადამიანებისაგან განსხვავებით, ლაბორატორიულ ცხოველებში, რომელთაც ღვიძლის წილოვანი ფორმა აქვთ, ერთი ან რამდენიმე წილის ამოკვეთა პრაქტიკულად მხოლოდ მათი სისხლის მარღვების გადაკვანძვასა და გადაკვეთას თხოულობს. ამდენად, როგორც ამოსაკვეთი, ისე დასატოვებელი წილების პარენქიმის დაზიანება მინიმუმამდეა დაყვანილი (Itoh and Miyajima 2014). აღნიშნულის გამო მიიჩნევა

მღრღნელებში (ვირთაგვებში) ღვიძლის რეზექციის შემდგომი რეგენერაცია - „რეგენერაციის“ კლასიკურ მოდელად (Miyaoaka and Miyajima 2013; Ozaki 2020; Palmes and Spiegel 2004). ეს ფაქტი ხელს უწყობს ვარაუდს, რომ ჰეპატოციტების მიტოზური აქტივობის ინიციატორი შეიძლება იყოს ისეთი ზრდის ფაქტორები და სიგნალები, რომელთა წარმოქმნა (გამოყოფა) პკ-ის შემდეგ დაკავშირებულია არა იმდენად ღვიძლის ქსოვილის მექანიკურ დაზიანებასთან, რამდენადაც სისხლძარღვებში განვითარებულ ცვლილებებთან (Ishikawa et al. 2021; Niiya et al. 1999; Oyama et al. 2004; Yoshinobu Sato, Tsukada, and Hatakeyama 1999). დადასტურებულია, რომ ღვიძლის რეზექციის შემდეგ მასა კორელაციაშია პორტულ ჰიპერტენზიასთან და ღვიძლის ქსოვილის რეგენერაციის ინტენსივობასთან (Mortensen et al. 2008; Nobuoka et al. 2006; Ozaki 2020; Suzumura et al. 2013).

პკ-ის შემდეგ პორტული წნევის მატება იწვევს სინუსოიდებში ე.წ. Sheare Stress-ის განვითარებას, რაც განაპირობებს ენდოთელიური ფაქტორების, მათ შორის NO-ს გამოსროლას ღვიძლის რეგენერაციის ინიციაციით (Ishikawa et al. 2021; Schoen et al. 2001; Schoen Smith and Lutt 2006). ამრიგად, შეიძლება შევაჯამოთ, რომ ღვიძლის რეზექციის შემდგომი რეგენერაცია, ასევე ღვიძლის მასის აღდგენის შემდეგ მისი შეწყვეტა, ეფუძნება მოლეკულურ-ბიოლოგიური და ბიოქიმიური მექანიზმების რთულ, ურთიერთგანმსაზღვრელ და მარეგულირებელ კომპლექსს, რომლის ტრიგერული მექანიზმია ღვიძლის დიდი მოფუნქციე მასის ერთბაშად დაკარგვის გამო მწვავედ განვითარებული პორტული ჰიპერტენზია, ხოლო ღვიძლის ზომაში მატების შემდეგ - მისი ნიველირება. ღვიძლის რეგენერაციის მექანიზმებისადმი მიძღვნილი კვლევების რიცხვი მატულობს და ამასთანავე მატულობს შეკითხვების რიცხვიც (არც-თუ იშვიათად, ურთიერთსაწინააღმდეგო მონაცემების გამო). პროცესის ყოველი ახალი მონაწილის (ფაქტორის, სიგნალის, გენის, და ა.შ.) აღმოჩენა კიდევ უფრო ართულებს ზემოაღნიშნულ კომპლექსის მწყობრ მთლიანობაში წარმოდგენას და პკ-ის შემდგომი ღვიძლის რეგენერაციის მექანიზმების თაობაზე

კონსენსუსის მიღწევას (Lisman and Porte 2016; Mao, Glorioso, and Nyberg 2014; Ozaki 2020; A. R. Sadri, Jeschke, and Amini-Nik 2016).

ღვიძლის რეგენერაციის მექანიზმების კვლევისადმი მიძღვნილ ნაშრომთა სიმრავლის ფონზე (Bucher and Farmer 1998; F. Chen et al. 2020; Columbano and Shinozuka 1996; Fausto 2004; Fausto and Campbell 2003; Ishikawa et al. 2021; Mak and Shin 2020; Michalopoulos 2010, 2020; Michalopoulos and Bhushan 2021; Michalopoulos and DeFrances 2007; Nagy, Thorgeirsson, and Grisham 2020; Shmarakov et al. 2013; Tarlá et al. 2006; Taub 2004; Tsukamoto and Kojo 1989) გარკვეულწილად პარადოქსულია ის ფაქტი, რომ პრაქტიკულად შეუსწავლელია პპ-ის შემდგომი ღვიძლის რეგენერაციის სტრუქტურული მხარე: - როგორი შენებისაა რეგენერირებული ღვიძლი და რითი განსხვავდება ის ნორმული ღვიძლისაგან?

აღმოჩნდა, რომ ინტენსიურად გამოიკვლევა თუ „რა მიზეზით“ და „როგორ“, ხოლო ყურადღების ფოკუსს მიღმა რჩება, თუ „რის ხარჯზე“ ? არადა, კვლევისათვის საჭირო რესურსების არსებობის და ექსპერიმენტების სწორად დაგეგმვის (სწორად შემუშავებული დიზაინის) შემთხვევაში მორეგენერაციე ღვიძლის სტრუქტურული დინამიკისა და რეგენერირებული ღვიძლის საბოლოო მორფოლოგიური სურათის აღდგენა, რეალურად გადაჭრადი პრობლემაა (განსხვავებით, რეგენერაციის მოლეკულურ-ბიოლოგიური და ბიოქიმიური მექანიზმებისაგან).

ლიტერატურის მიმოხილვა უჩვენებს, რომ ავტორთა უმრავლესობა პპ-ის შემდგომ ადასტურებს ჰეპატოციტების პროლიფერაციას (F. Chen et al. 2020; Duncan, Dorrell, and Grompe 2009; Fausto and Campbell 2003; Fausto, Campbell, and Riehle 2006; Mangnall, Bird, and Majeed 2003; Michalopoulos 2017; Michalopoulos and DeFrances 1997, 2007; Ozaki 2020; Tarlá et al. 2006).

ამასთანავე, უჯრედთა სხვა პოპულაციების თაობაზე კვლევები აშკარად ნაკლები და არასისტემატიზებულია. არსებობს მხოლოდ ერთეული გამოკვლევები, რომლებიც მიუთითებს ღვიძლის ყველა ტიპის უჯრედის დნმ-ის სინთეზის გააქტიურებას პპ-ის დროს (Fausto, Campbell, and Riehle 2006; Gilbert 2014b; Niiya et al.

1999; Ozaki 2020), თუმცა ზოგი ავტორი უარყოფს სინუსოიდთა გამომწვენი ენდოთელიოციტების პროლიფერაციას (Papp et al. 2009), რაც თავის მხრივ აღძრავს კითხვას, როგორ „მისდევს“ სინუსოიდთა ქსელი ღვიძლის ქსოვილის მოცულობაში ზრდას? ენდოთელიოციტების ჰიპერტროფიით? ასეთ დაშვებას აქვს არსებობის უფლება, იმის გათვალისწინებით, რომ ავტორთა ნაწილი, ჰეპატოციტების პროლიფერაციის ნაცვლად, პპ-ის შემდეგ აღწერს ჰეპატოციტების ჰიპერტროფიას (Nagy 2001), და/ან ორივე პროცესის ერთდროულად არსებობას (Fausto N., Hadjis N. 2000; Miyaoka and Miyajima 2013; Nagy 2001). ამასთანავე, ჰიპერტროფია ვითარდება ღვიძლის ნაწილის ამოკვეთისთანავე. თუ ამოკვეთილია ღვიძლის ქსოვილის 30%, ჰეპატოციტთა მიტოზები აღარ ვითარდება და ღვიძლის „რეგენერაცია“ ხდება, მხოლოდ ჰიპერტროფიის ხარჯზე; 70%-ის ამოკვეთის შედეგად კი ჰიპერტროფირებული ჰეპატოციტები პპ-ის მეორე დღეს იწყებენ გააქტივებულ პროლიფერაციას და, ამდენად, ღვიძლის რეგენერაცია ეფუძნება როგორც საწყის ჰიპერტროფიას (პირველ საათებში), ასევე მის მომდევნო ჰიპერპლაზიას. გასარკვევი რჩება, ღვიძლის ქსოვილის რა ნაწილის მოცილებაა საჭირო, რომ დაიწყოს პროლიფერაცია?!(Miyaoka and Miyajima 2013).

არ არის დაზუსტებული თუ ღვიძლის წილაკების რომელი ზონის ჰეპატოციტები მეტად ექვემდებარებიან ღვიძლის რეზექციის შემდგომ განვითარებულ ცვლილებებს. იმის გათვალისწინებით, რომ ღვიძლის კლასიკური და/ან პორტული წილაკების (Carotti et al. 2020; Ugo et al. 2021), ან ღვიძლის აცინუსის რომელ უბანში მეტად აისახება სისხლის მიმოქცევის შეცვლილი ჰემოდინამიკა (Fu et al. 2018; Kietzmann 2017; Palmes and Spiegel 2004), შესაძლებელია განისაზღვროს ღვიძლის მეტაბოლური აქტივობის რეგენერაციის განსხვავებული რეჟიმები.

ასევე გადაუწყვეტელია, მატულობს თუ არა ღვიძლის წილაკთა ზომები (რაც მოხდებოდა როგორც არსებული ჰეპატოციტების რიცხვის მატების, ისე მათი ჰიპერტროფიის პირობებში) (Wagenaar et al. 1993), თუ ვითარდება ახალი, თუნდაც უჩვეულო არქიტექტონიკის მქონე წილაკები (Taub 2004; Testa, Malago, and Broelsch

1999), თუ მიმდინარეობს ორივე პროცესი? ამ თვალსაზრისით, ყურადღებას იმსახურებს ბოლო წლების ორი ნაშრომი (Dezső et al. 2012; Papp et al. 2009), რომელიც ადასტურებს, რომ როგორც ონტოგენეზის მოგვიანებით ვადებზე, ისე კვ-ის შემდგომ ვირთაგვებში მატულობს ღვიძლის წილაკების ზომა და არა რაოდენობა. ამასთანავე, აღსანიშნავია, რომ გამოკვლევების დიდი ნაწილი, რომელიც გვთავაზობს კვ-ის შემდგომი ღვიძლის რეგენერაციის ამა თუ იმ მექანიზმის გაშიფრვას, ჩატარებულია ხაზოვან თაგვებზე, რომელიმე გენის ინაქტივაციის ან რეცეპტორის დეფიციტის პირობებში (Beyer et al. 2008; L. Chen et al. 2004; Factor et al. 2010; Nakamura et al. 2004; Shmarakov et al. 2013) ამასთანავე, კვ-დან გარკვეულ კონკრეტულ ვადაზე (ან ვადებზე) და არა პერმანენტულ რეჟიმში. ეს დასკვნების გარკვეული პირობითობის განცდას შეიძლება ბადებდეს და განსხვავებული ინტერპრეტაციების მიზეზი გახდეს, მით უფრო, თუკი დადგინდება, რომ ღვიძლის რეგენერაციის დინამიკაში განსხვავებული პროცესები ჩაენაცვლება ერთმანეთს, მაგალითად, ჰეპატოციტების ჰიპერტროფია, პროლიფერაცია, არასრული გაყოფა პოლიპლოიდური და/ან ორბირთვიანი ჰეპატოციტების წარმოქმნით და სხვა (Dzidziguri et al. 1994; Gentric, Celton-Morizur, and Desdouets 2012; Miyaoka and Miyajima 2013). გასათვალისწინებელია ასევე, რომ უკანასკნელ წლებში მატულობს შრომები, რომლებიც მიუთითებს ღვიძლის რეგენერაციაში ძვლის ტვინიდან წარმოშობილი (DeLeve 2013; Mohamadnejad et al. 2013; Rong et al. 2019; Yasushi Sato et al. 2015; Singhal et al. 2018; Tsolaki et al. 2014; Yanagawa et al. 2019; Zhai et al. 2018) ან თვით ღვიძლის ღეროვანი (ოვალური) უჯრედების მონაწილეობაზე (Bria et al. 2017; Dezső et al. 2012; Erker and Grompe 2008; Fausto and Campbell 2003; Ge et al. 2020; Gennero et al. 2010; Xianguang Yang et al. 2019) კვ-ის შემდგომი ღვიძლის რეგენერაციის თაობაზე საბაზისო „კონსენსუსური“ ცოდნის ბანკისათვის, აუცილებელია გამოკვლეული იყოს ზრდასრული ცხოველები - კვ-დან ღვიძლის ზომების საბოლოო აღდგენამდე, პერმანენტულ რეჟიმში, ასევე ოპერაციიდან შორეულ ვადებზე გასათვალისწინებელია ისიც, რომ ღვიძლის რეგენერაციის სრულყოფილი

დახასიათებისათვის, ჰეპატოციტთა გამრავლებისა და ჰიპერტროფიის კვლევის პარალელურად, მნიშვნელოვანია აპოპტოზის პროცესის შესწავლა: გასარკვევია, ხომ არ „უთავისუფლდება“ ადგილი ახლადწარმოქმნილ და/ან ჰიპერტროფირებულ ჰეპატოციტებს სხვა უჯრედთა აპოპტოზის ხარჯზე? ამ პრობლემის თაობაზეც მხოლოდ ერთეული ნაშრომებია წარმოდგენილი (Hayashi et al. 2005; Kanda et al. 2018; Sakamoto et al. 1999).

პრაქტიკულად გამოუკვლეველია, როგორ რეგენერირებს პორტული სისხლის კალაპოტი (პორტული ვენის დატოტიანება), ანუ ის სტრუქტურა რომელიც უშუალოდ განიცდის პორტული წნევის ცვლილებას? როგორ რეგენერირებს ღვიძლის სხვა მილოვანი სტრუქტურები? როგორ „მიჰყვება“ ისინი ორგანოს მოცულობაში ზრდას: „ახალი დატოტიანების“ გაჩენით თუ ძველი ტოტების „დაგრძელებით“? რა ტრანსფორმაციას განიცდის ღვიძლის წილაკის და მისი მიკროცირკულაციური მოდულის არქიტექტონიკა?

კოროზიული პრეპარატების მეთოდებით მორეგენერაციე ღვიძლის მილოვანი სტრუქტურების დინამიკაში გამოკვლევას (მათ შორის, ტვიფრების მასკანირებელი ელექტრონულ მიკროსკოპიას) შეუძლია დასაბუთებული პასუხი გასცეს ზემოთ დასმულ კითხვებს. ამ მეთოდითაა შესწავლილი და საკმაოდ წარმატებითაც ღვიძლის სისხლძარღვთა კალაპოტის არქიტექტონიკა და წილაკების მიკროცირკულაციური კალაპოტი ნორმის, ციროზის ან ნალღლის საერთო სადინარის ოკლუზიის პირობებში (Baus and Hoffbauer 1963; Debbaut et al. 2014; Hirooka et al. 1986; Kumon 2017; Peeters et al. 2015; Vdoviaková, Vdoviaková, et al. 2016). თუ შევაჯამებთ ყოველივე ზემოთქმულს, შეიძლება დავასკვნათ, რომ კვ-ის შემდგომ ღვიძლის რეგენერაციის სტრუქტურული თავისებურების ადეკვატურად შეფასებისათვის, საჭიროა გაირკვეს:

1. რას ნიშნავს ღვიძლის რეგენერაცია უჯრედულ დონეზე? (ანუ ხდება ჰეპატოციტების პროლიფერაცია თუ ჰიპერტროფია? თუ ორივე ერთად? თუ ერთი პროცესი დინამიკაში ჩანაცვლდება მეორით?).

2. რას ნიშნავს ღვიძლის რეგენერაცია წილაკების დონეზე? პპ-ის შემდეგ ღვიძლის დარჩენილი ქსოვილის მოცულობაში ზრდა განპირობებულია წილაკების რაოდენობის მატებით ანუ ახალი წილაკების წარმოქმნით, თუ არსებული წილაკების მოცულობაში მატებით? თუ უკანასკნელით, რის ხარჯზე ხდება ეს მატება, ჰეპატოციტების რაოდენობის თუ ზომაში მომატების ხარჯზე?

3. რას ნიშნავს ღვიძლის რეგენერაცია პორტული და კავალური ტრაქტების მილოვანი სტრუქტურების და მათი გამომდენი უჯრედების დონეზე? როგორ „მიჰყვება“ ორგანოს მოცულობაში ზრდას კარის და ღვიძლის ვენის, არტერიისა და ნაღვლის სადინარის ტოტები, ასევე ლიმფური მილები - „ახალი დატოტიანების“ შექმნით, თუ ძველი ტოტების „დაგრძელებით“?

4. რა განსხვავებაა ნორმული და რეგენერირებული ღვიძლის არქიტექტონიკას შორის?

ასეთი კითხვების არსებობა ადასტურებს წარმოდგენილი ღვიძლის რეგენერაციის შემდგომი კვლევის მნიშვნელობასა და აქტუალურობას. წინამდებარე ნაშრომი ემსახურება ღვიძლის რეგენერაციის რთული მოზაიკური სურათის იმ ფრაგმენტებით შევსებას, რომლის გარეშეც შეუძლებელია ამ სურათის მთლიანობაში წარმოდგენა.

მეცნიერული სიახლე: ვირთაგვის ღვიძლის რეგენერაციის პროცესი არ მთავრდება მისი 2/3-ის რეზექციიდან ახლო ვადებში. პერმანენტულად გრძელდება ტრანსფორმაციები, რომლებიც საფუძვლად უდევს ღვიძლის წილაკების სივრცული არქიტექტონიკის ცვლილებებს, მათ შორის, „მეგაწილაკების“ ფორმირებას, კერძოდ:

- სისხლძარღვოვანი ქსელის გარდაქმნა, როგორც არსებული სტრუქტურების ფორმისა და ზომის ცვლილებით, ისე ახალი სინუსოიდური კაპილარების და ვენულების ფორმირებით;
- ჰეპატოციტთა ფორმისა და ზომის ცვლილებები, რასაც თან ახლავს ახალი უჯრედშორისი კავშირების ჩამოყალიბება, მათ შორის, ფორმაშეცვლილი მეზობელი ჰეპატოციტების ატიპიური მემბრანული მორჩების ჩართულობით.

2. ლიტერატურული მიმოხილვა

2.1 რეგენერაცია, როგორც ფენომენი

რეგენერაცია წარმოადგენს დაზიანებული ან მკვდარი უჯრედების, ქსოვილების, ორგანოების ან სხეულის ნაწილის აღდგენის ან ახლით ჩანაცვლების ბუნებრივ პროცესს (Mokalled et al. 2020). ამ პროცესის შესწავლა მნიშვნელოვანია იმდენად, რამდენადაც მისი პოტენციალი (შესაძლებლობები) გამოიყენება მედიცინაში - სხვადასხვა დაზიანებების/დაავადებების სამკურნალოდ (Evans, Iruela-Arispe, and Zhao 2021; Gilbert 2014b; Hoogduijn et al. 2020; Kulebyakin, Nimiritsky, and Makarevich 2020; Sadek and Porrello 2020). რეგენერაციის პროცესი ფილოგენეზის სხვადასხვა საფეხურზე მყოფ ორგანიზმებში განსხვავებულად მიმდინარეობს. მაგალითად, მედუზა რემოდელირების გზით ჩანაცვლებს დაკარგულ ნაწილს. რეგენერაციის ამ ფორმას (მექანიზმს) მორფალაქსია ეწოდება (Kostyuchenko and Kozin 2020; Nikanorova, Kupriashova, and Kostyuchenko 2020). ხვლიკებში მოწყვეტილი კიდურების ან კუდის რეგენერაცია ბლასტემის ანუ პატარა კვირტის წარმოქმნით იწყება, რომლის შემადგენელი ემბრიონული უჯრედები სწრაფად მრავლდება, განიცდის დიფერენცირებას და ხერლახლა ქმნის დაკარგული ორგანოს ნაცვალს. რეგენერაციის ამ ფორმას (მექანიზმს) ეპიმორფოზი ეწოდება (Camaiti et al. 2021; Gilbert 2014a)

ევოლუციურად უფრო განვითარებულ ცხოველებს - ძუძუმწოვრებს - რეგენერაციის უნარი შედარებით შეზღუდული აქვთ. მათში პერმანენტულად აღინიშნება კანის და მისი დერივატების - თმის, ფრჩხილების გაზრდა, თავად დაზიანებული კანის აღდგენა, ძვლის შეხორცება მოტეხილობის დროს და მისთ (Gilbert 2014a; Muneoka and Dawson 2021). ამასთანავე, ძუძუმწოვრებში გვხვდება რეგენერაციის ფორმა, რომელსაც ეწოდება კომპენსაციური რეგენერაცია.

რეგენერაციის ამ ფორმის დროს უჯრედები ჰიპერტროფირდება ან იყოფა, მაგრამ არ დედიფერენცირდება და ინარჩუნს თავიანთ იდენტობას -

დიფერენცირების ხარისხს და, შესაბამისად, ფუნქციებს. სწორედ ასეთი ტიპის რეგენერაციაა გამოხატულია ძუძუმწოვრების ღვიძლში (Delgado-Coello 2021), ეს ორგანო, მოფუნქციე ქსოვილოვანი მასის დაკარგვის შემდგომი რეგენერაციისას, განსხვავებით, მაგალითად, ფილტვის, თირკმლისა და პანკრეასისგან, რომლებმაც ასევე შეიძლება განიცადონ ქსოვილოვანი მასის დაკარგვა, ახერხებს შეინარჩუნოს ღვიძლის მასის და სხეულის მასის თანაფარდობა, რაც, ღვიძლის ენდოკრინული და ეგზოკრინული ფუნქციების გათვალისწინებით, აუცილებელი პირობაა ორგანიზმის ჰომეოსტაზის შესანარჩუნებლად (Michalopoulos 2017; Michalopoulos and Bhushan 2021).

ღვიძლის მოფუნქციე ქსოვილის მნიშვნელოვანი მასის დაკარგვით მიმდინარე ღვიძლის პათოლოგიების მაღალი პრევალენსი განაპირობებს ღვიძლის რეგენერაციის სიხშირეს კლინიკურ პრაქტიკაში. ისტორიულად ღვიძლის რეგენერაციის უნარი პირველად ბერძნულ მითოლოგიაში, კერძოს პრომეთეს მითში, იქნა აღწერილი, ღვიძლის რეგენერაციის პირველი მეცნიერული აღწერა ეკუთვნის ფრანგ პათოლოგანატომს J. Cruveilhier-მა (1833 წ.). მან რეგენერაციის პროცესი ახსნა ჰეპატოციტების გამრავლებით ძალის ღვიძლის მაგალითზე, რომელსაც ჰეპატექტომია ჩაუტარდა ტრავმის გამო (Akbari et al. 2018). 1931 წელს G. Higgins-მა და R. Anderson ნათლად აჩვენეს ღვიძლის რეგენერაციული შესაძლებლობა ვირთაგვებში ღვიძლის 2/3 რეზექციის შემდგომ (Higgins 1931). G. Michalopoulos-მა და M. DeFrances-მა თავიანთ კვლევაში დაადასტურეს, რომ რეგენერირებული ღვიძლი ინარჩუნებს როგორც ენდოკრინულ, ასევე ეგზოკრინულ ფუნქციებს - წარმოქმნის ფერმენტებს, ალბუმინს, ახდენს ტოქსინების დეგრადაციას, გამოყოფს ნაღველს და სხვა. (Michalopoulos and DeFrances 1997). ამრიგად, ღვიძლის რეზექციის შემდეგ დარჩენილი ნაწილის წარმატებით ფუნქციონირება ბევრად არის განპირობებული მისი უნიკალური რეგენერაციის უნარით.

კლინიკური თვალსაზრისით, ღვიძლის რეგენერაციის მექანიზმების გაგებას გადამწყვეტი მნიშვნელობა აქვს ღვიძლის მწვავე უკმარისობისა და ციროზის მკურნალობის სათანადო მართვასა და თერაპიის ახალი მეთოდების

განვითარებისათვის. ბიოლოგიის ბაზისური საკითხებისა და კლინიკური საკითხების შეჯერება მჭიდრო კავშირშია კვლევებში, რომელშიც განიხილება ღვიძლის ონტოგენეზის (განვითარებას) და ღვიძლის დაავადებების განვითარების კავშირი ღვიძლის რეპოპულაციასა და პროგენიტორ უჯრედებთან (Fausto N, Campbell JS, Riehle KJ. Liver regeneration. *Hepatology*. 2006 Feb;43(S1):S45-53.)

ღვიძლის ისეთი დაავადებები, როგორცაა ღვიძლის ციროზი, ჰეპატიტი და ჰეპატოცელულარული კარცინომა, იწვევს ავადობისა და სიკვდილიანობის მაღალ მაჩვენებლებს, 2017 წლის მონაცემებით შეერთებულ შტატებში ღვიძლის დაავადებით სიკვდილი, მათ შორის ღვიძლის რეზექციის შემდგომი სიკვდილის ჩათვლით, გარდაცვალების მიზეზთა ათეულში შედის (Heron, 2019; López-Luque & Fabregat, 2018).

ღვიძლის დაავადებით გამოწვეულმა ეკონომიკურმა და ჯანდაცვის მაღალმა ტვირთმა განაპირობა იმ ძირითადი მექანიზმების შესწავლა, რომლებიც აკონტროლებენ ღვიძლის უჯრედების დიფერენცირებას და ფუნქციონირებას.

ღვიძლის რეკოლონიზაციის მოდელებმა აჩვენეს, რომ ჰეპატოციტებს აქვთ რეგენერაციის პრაქტიკულად ულიმიტო შესაძლებლობა, თუმცა ნორმალურ ღვიძლში ეს პროცესი ნელა მიმდინარეობს (Michalopoulos and Bhushan 2021).

რეგენერაციული პროცესის ცოდნა, რომელიც საფუძვლად უდევს ჰეპატოსტატური მდგომარეობის შენარჩუნებას, ფრიად მნიშვნელოვანია. სხვადასხვა ეტიოლოგიური ფაქტორით გამოწვეული ღვიძლის მწვავე და ქრონიკული დაზიანებების თანამდევია, ასევე მისი რეზექციის შემდგომი რეგენერაციული პროცესების მექანიზმები, რომელიც აღადგენს ღვიძლის პირვანდელ ზომას და ფუნქციებს, ათწლეულების მანძილზე წარმოადგენს ინტენსიური კლინიკური და ექსპერიმენტული კვლევის საგანს, ჩვეულებისამებრ, რეგენერაციული პროცესების დროს, ჰეპატოციტები და ქოლანგიოციტები პროლიფერირებენ ისე, რომ არ იცვლიან ფენოტიპს, თუმცა თუ რომელიმე ამ უჯრედული პოპულაციის გამრავლება ვერ ხერხდება, ჰეპატოციტები და ქოლანგიოციტები ფუნქციონირებენ როგორც

ფაკულტატური ღეროვანი უჯრედები და განიცდიან ტრანსდიფერენციაციას - ერთმანეთის ჩანაცვლებითრათა მოხდეს ღვიძლის ნორმალური სტრუქტურის (Michalopoulos and Bhushan 2021).

ღვიძლის რეგენერაციის პროცესში ღეროვანი უჯრედები ერთვება მხოლოდ მაშინ, როდესაც მწვავედ დაზიანებული ჰეპატოციტების დიდ მასას (მწვავე ინტოქსიკაციის პირობებში) ეკარგება გამრავლების უნარი, ან ერთბაშად იკარგება ღვიძლის მასის დიდი ნაწილი (90 %-ის რეზექცია). ამასთანავე, ღვიძლის 2/3-ის რეზექციის შემდეგაც კი რეგენერაციაარ მოითხოვს ღეროვანი/პროგენიტორი უჯრედების ჩართულობას და რეზექციის შედეგად დარჩენილი ღვიძლის საწყისი მასის 1/3, ჰეპატოციტების ჰიპერტროფია/ჰიპერპლაზიის ხარჯზე 1-2 კვირაში აღიდგენს პირვანდელ მასას (რეგენერაციის ვადა დამოკიდებულია ცხოველის სახეობასა და მოდელზე) (Kamali et al. 2021; A.-R. Sadri, Jeschke, and Amini-Nik 2016; Singhal et al. 2018).

პარციალური ჰეპატექტომიის შემდგომ ღვიძლის რეგენერაცია მოიცავს ღვიძლის ყველა უჯრედს: ჰეპატოციტებს, კუპფერის უჯრედებს, ოვალურ უჯრედებს, ნაღვლის სადინარის ეპითელურ უჯრედებს და ენდოთელიოციტებს. ამასთანავე, პროლიფერაციის ქრონოლოგია უჯრედებისთვის მკაფიოდ განსაზღვრულია. 12-საათში იწყება დნმ-ის სინთეზი და პიკია 24 სთ-ში. ჰეპატოცელულარული დნმ-ის სინთეზის იწყება პორტალურ ტრაქტთან მდებარე ჰეპატოციტებში და შემდგომ ვრცელდება ცენტრალური ვენებისკენ. არაპარენქიმული უჯრედების დნმ-ის პიკი მოგვიანებითაა: კუპფერის უჯრედები პროლიფერაციას იწყებენ 48 საათში, ენდოთელიოციტები და ქოლანგიოციტები პარციალური ჰეპატექტომიიდან 96 სთ.

ვირთაგვებში, სადაც ღვიძლის ორი მესამედის რეზექცია აღიარებულია ღვიძლის რეგენერაციის კვლევის კლასიკურ მოდელად (Gilgenkrantz and Collin de l'Hortet 2018; Miyaoka and Miyajima 2013), ღვიძლის მასის ყველაზე ინტენსიური ზრდა ხდება პარციალური ჰეპატექტომიიდან პირველი 3 დღის განმავლობაში, თუმცა

ღვიძლის მასის სრულად აღდგენის პროცესი გრძელდება 7-14 დღის განმავლობაში. ადამიანებში ღვიძლის ფუნქციის აღდგენა ხდება პარციალური ჰეპატექტომიიდან 10 დღეში, მაგრამ ღვიძლის მასის სრული აღდგენა გრძელდება 3-6 თვის განმავლობაში (van de Laarschot et al. 2016).

მრავალრიცხოვანი კვლევების შედეგების გათვალისწინებით, ღვიძლის რეზექციის შემდგომი რეგენერაციის პროცესში სამი ფაზა გამოიყოფა.

1) *გამშვები ფაზა*, როდესაც ღვიძლის 2/3-ის რეზექციიდან რამდენიმე წუთში, მწვავედ განვითარებული პორტული ჰიპერტენზიისა და shear stress-ის გამო გამოთვისუფლდება სხვადასხვა ფაქტორები და აქტიურდება 100-ზე მეტი გენი. ამ ფაზაში ჰეპატოციტები ემზადებიან ზრდის ფაქტორებზე პასუხის გასაცემად - მიტოზებისათვის (Paranjpe et al. 2016).

2) *რეგენერაციის ფაზა* ხასიათდება სხვადასხვა ზრდის ფაქტორებით ინდუცირებული ჰეპატოციტების ჰიპერტროფიით და პროლიფერაციით (Eshmuminov et al. 2017; Nagy 2001).

3) *დასრულების ფაზა*, როდესაც ხდება პროლიფერაციის პროცესის შეწყვეტა, რაც დაკავშირებულია ღვიძლის მასის აღდგენასთან და პორტული ვენის წნევის დარეგულირებასთან (Gilgenkrantz and Collin de l'Hortet 2018)

2.2 ღვიძლის რეგენერაციის მოლეკულური მექანიზმები

ღვიძლის რეზექციის 2/3-ის მოდელის კვლევით დადასტურებულია, რომ ღვიძლის რეგენერაცია წარმოადგენს მოლეკულური და უჯრედული მექანიზმების კასკადს, რაც ეფუძნება დნმ-ის სინთეზის, უჯრედული ციკლის პროგრესირების, მიტოზების და ღვიძლის ქსოვილის რეპოპულაციის თანმიმდევრულ პროცესებს (Bangru and Kalsotra 2020; Bucher and Farmer 1998; Colak et al. 2020; Ozaki 2020). ღვიძლის რეგენერაციის დამწყები/გამშვები ტრიგერებია ღვიძლის ჰემოდინამიკის ცვლილება (რაც, თავის მხრივ, დაკავშირებულია კარის ვენის ღვიძლშიდა

კალაპოტის მოცულობის ერთბაშად მკვეთრ შემცირებასთან (Azmaiparashvili, Kordzaia, and Dzidziguri 2009; Kordzaia 2009; Niiya et al. 1999; Yagi et al. 2020), სტერილური და არასტერილური ანთება (Lafoz et al. 2020) და უჯრედშიდა გარემოში ჟანგბადის რაოდენობის შემცირება (Kietzmann 2017).

ფიზიოლოგიური ცვლილება, რომელიც ხდება პარციალური ჰეპატექტომიის შემდგომ არის პორტული და არტერიული სისხლის მომარაგების გადამისამართება რეზექციის შემდეგ დარჩენილ ღვიძლში, ნაცვლად მთლიანი ღვიძლისა. ამის შედეგად ჰეპატოციტები განიცდიან 3 – ჯერ მეტი რაოდენობის პროგენერაციული ფაქტორების ზემოქმედებას, რომლებიც ძირითადად მიეწოდება კარის ვენით (Furchtgott, Chow, and Periwal 2009; Sokabe et al. 2004). პარციალური ჰეპატექტომიის შემდგომი პორტული ჰიპერტენზია ხელს უწყობს თრომბოციტებისა და ენდოთელიოციტების კონტაქტის გაძლიერებას, არა მარტო სტაზის ეპიზოდებში, არამედ, დინების დროსაც (Meyer et al. 2015, 2020). მეტიც, პარციალური ჰეპატექტომიის შემდეგ სინუსოიდების ენდოთელური უჯრედების ფენესტრები ფართოვდება რაც განაპირობებს სისხლში არსებული სასიგნალო მოლეკულების და აგრეთვე თრომბოციტების მეტი რაოდენობით გადასვლას დისესის სივრცეში, და მათი კონტაქტის გაძლიერებას ჰეპატოციტებთან, რითაც ხდება ამ უკანასკნელთა პროლიფერაციის ტრიგერირება.

ლინდრუსი და თანაავტორები ფიქრობენ, რომ ზრდის ფაქტორების გამოთავისუფლება და მათი სისხლის მიმოქცევაში გადასვლა დაკავშირებულია პარციალური ჰეპატექტომიის დროს ღვიძლის ქსოვილის დაზიანებასთან (Lindroos, Zarnegar, and Michalopoulos 1991), რომ ქირურგიული ტრავმა იწვევს უჯრედების დაზიანებას და სიკვდილს და უჯრედის შიგთავსის (დაზიანებასთან ასოცირებული მოლეკულების ნაწილის გაჟონვას უჯრედგარე გარემოში - პერისინუსოიდურ და უჯრედშორის სივრცეში. პერისინუსოიდურ სივრცეში აღნიშნული მოლეკულები უკავშირდება კუპფერის უჯრედებს და სტიმულს აძლევს ე.წ. სტერილური იმუნური პასუხის ინიციაციას, რის შედეგადაც თავისუფლდება სიმსივნის მანეკროზებელი

ფაქტორი (Tumor Necrosis Factor – TNF) და ინტერლეიკინ-6 (IL-6). აღნიშნული ციტოკინები ააქტივებენ ჰეპატოციტების პროლიფერაციულ სიგნალს და, შესაბამისად, ღვიძლის რეგენერაციას. პარციალური ჰეპატექტომიის შემდგომ ასევე გამოთავისუფლდება კომპლემენტის ფაქტორები, რომლებიც უკავშირდებიან კუპფერის უჯრედებს და ნეიტროფილებს და აძლიერებენ სტერილურ იმუნურ პასუხს. საბოლოოდ ვიღებთ იმუნური უჯრედების აქტივაციას, ციტოკინების წარმოქმნას და პრორეგენერაციული ფაქტორების კასკადის გამოთავისუფლებას. (Aguilar and Ramírez-fernández 2020; García-Pérez et al. 2015; Mortensen et al. 2008; Wei et al. 2015).

ამავე დროს, იმუნური პასუხი ძლიერდება პათოგენ-ასოცირებული ანთებით, რომელიც მომდინარეობს ნაწლავ-ღვიძლის ღერძიდან. პარციალური ჰეპატექტომიის დროს, ღვიძლის ამოკვეთილ ნაწილში შემავალიკარის ვენის ტოტის ლიგირება განაპირობებს პორტული სისხლის ნაკადის გატარების გამწვანებას, ვითარდება პორტული ჰიპერტენზია, რაც ხელს უწყობს ნაწლავის ლორწოვანი გარსის ბარიერული ფუნქციის დარღვევას. შედეგად, სისხლში გადადის ნაწლავური მიკრობებით ინდუცირებული ლიპოპოლისაქარიდი (LPS) - პათოგენტან ასოცირებული მოლეკულური ნაწილი (PAMP) - რომელიც უკავშირდება კუპფერის უჯრედებს და ამ გზით ახდენს რეგენერაციის ტრიგერირებას (Ito et al. 2003). ენდოტოქსემია შემდგომ ხელს უწყობს თრომბოციტების დაგროვებას ნარჩენ ღვიძლში, სადაც თრომბოციტები ადგილობრივად დეგრანულაციის გზით ახორციელებენ რეგენერაციის დამატებით სტიმულირებას (Cooke 2019; Jaeschke, Li, and Heger 2018). ზოგი კვლევის თანახმად, რეზექციის შემდგომი პორტული ჰიპერტენზიის პირობებში, ნაწლავიდან ღვიძლში შეიძლება მოხვდეს არა მხოლოდ LPS, არამედ, თვით ნაწლავური მიკრობ(ებ)იც, მაგალითად E.Coli, რასაც ბაქტერიული ტრანსლოკაცია ეწოდება, და რაც კიდევ უფრო აძლიერებს პათოგენ-ასოცირებულ იმუნურ ანთებით რეაქციას (J. Kordzaya, Vakhtang T. Goderdzish 2000; Liu et al. 2015).

თუმცა ადამიანებისაგან განსხვავებით, ლაბორატორიულ ცხოველებში, რომელთაც ღვიძლის წილოვანი ფორმა აქვთ (მათი პარენქიმული ნაწილები ერთმანეთთან არ არის დაკავშირებული), ერთი ან რამდენიმე წილის ამოკვეთა შესაძლებელია პრაქტიკულად მხოლოდ მათი სისხლძარღვების გადაკვანძვით და გადაკვეთით. ამდენად, როგორც ამოსაკვეთი, ისე დარჩენილი წილების პარენქიმის დაზიანება მინიმუმამდეა დაყვანილი (Itoh and Miyajima 2014). აღნიშნულის გამო მიიჩნევა მდრღნელებში (ვირთაგვებში) ღვიძლის რეზექციის შემდგომი რეგენერაცია - „რეგენერაციის“ კლასიკურ მოდელად (Miyaoaka and Miyajima 2013; Palmes and Spiegel 2004). კორძაია დ.-ს მონაცემებით (Kordzaia 2009) ჰეპატოციტომიის Higgins-ის მოდელის დროს, რომელიც გულისხმობს ღვიძლის განცალკევებული წილების რეზექციას, უჯრედული და ქსოვილოვანი დაზიანება არ ხდება, თუმცა ღვიძლის რეგენერაცია ჩვეულებრივ (ტიპურად) მიმდინარეობს. ასევე დადასტურებულია, რომ პორტული ვენის ტოტების ლიგირება შესაბამისი წილების ამოკვეთის გარეშე (ანუ ქსოვილის მთლიანობის დარღვევის გარეშე, იწვევს დანარჩენი ინტაქტური წილების რეგენერაციას (Sugimoto et al. 2009). ინტაქტურ წილებში ამინომჟვების შეყვანის შემდეგ ჰეპატოციტების რეპლიკაციის ტალღის გაძლიერებაზე და პირიქით, პროტეინების დეპრივაციისას რეგენერაციის გაჩერებაზე საუბრობენ ავტორები Mead et al (Mead et al. 1990) და McGrowan (Mead et al. 1990). ამინომჟვები (პროტეინების სუბსტრატები), არეგულირებენ ჰეპატოციტების პროლიფერაციას ციკლინ D1-ის ექსპრესიის საშუალებით, რომელიც პასუხისმგებელია უჯრედის ციკლოზობაზე (Alao 2007). G. Michalopoulos და M. DeFrances აღნიშნავენ, რომ HGF, EGF და/ან TGF ინიექცია ინტაქტურ ვირთაგვეში, იწვევს ჰეპატოციტების დნმ-ის სინთეზს და მიტოზურ აქტივობას, თუმცა გაცილებით სუსტად ვიდრე ჰეპატექტომია (Michalopoulos and DeFrances 1997). ამ მოსაზრებას ეთანხმებიან Fausto და თანაავტორები, რომლებიც აღნიშნავენ, რომ პარციალური ჰეპატექტომიის შემდეგ იზრდება p70 S6 კინაზას აქტიურობა, რომელიც ტრანსლაციის მაკონტროლებელ ერთ-ერთ ცენტრალურ პროტეინს წარმოადგენს და ამით მცირდება

ტრანსლაციის რეპრესორის აქტივაცია, რასაც მივყავართ გაძლიერებულ ტრანსლაციამდე (Fausto, Campbell, and Riehle 2006). ამასთანავე, ციტოკინების ერთჯერადი ინიექციის შემდგომ ზრდის ფაქტორების ინიექცია იწვევს ჰეპატოციტების 40%-ის რეპლიკაციას. მეტიც, ნაჩვენებია, რომ ჰეპატოციტების 30%-ში რეპლიკაცია გამოწვეულია EGF-ის და TNF-ის ერთდროული ინიექციით. TNF მიჩნეულია მატრიქსული მეტალოპროტეინაზას გამააქტივებელ საშუალებად, რომელიც წარმოადგენს უჯრედშორისი პროტეინის (მაგ: გლიკოგენის) დამშლელ ენზიმს; შედეგად პროგრესულად ზიანდება ექსტრაცელულური მატრიქსი და საპასუხოდ ძლიერდება ჰეპატოციტების პროლიფერაცია (Fausto, Campbell, and Riehle 2006; D. C. Lee et al. 2003).

დადგენილია, რომ ჰეპატოციტების ზრდის ფაქტორი (ციტოკინი HGF), რომელიც რეგენერაციის პროცესში ჩართული მთავარი მოლეკულაა, ტრანსმემბრანული თიროზინ კინაზას გააქტიურებით არეგულირებს უჯრედების გამრავლებას, ანტი-აპოპტოზს, მიგრაციას, მორფოგენეზს და ანთების საწინააღმდეგო პროცესს (Xiao 2001).

პარციალური ჰეპატექტომიის შემდგომ ღვიძლის უკმარისობის განვითარების თავიდან აცილებაში მნიშვნელოვანი წილი აქვთ ნაღვლის მჟავების მეტაბოლიზმის სენსორებს. ნაღვლის მჟავებს რეცეპტორები ახდენენ ღვიძლის რეგენერაციის პრომოციას: 1) ნაღვლის მჟავების აუზის, შემადგენლობის და განაწილების მოდულირებით 2) ფიბრობლასტების ზრდის ფაქტორის სტიმულაციით და 3) მიტოქონდრიული მეტაბოლიზმის გარდაქმით (Jaeschke, Li, and Heger 2018).

პარციალური ჰეპატექტომიის შემდგომი რეგენერაციის კოორდინაციის გარდა, ნაღვლის მჟავებს შეუძლია გაზარდონ ღვიძლი ზომასა და წონაში მიტოგენური ტრიგერების გარეშე, სინთეზური და ნახევრადსინთეზური ნაღვლის მჟავების რეცეპტორებზე და ბირთვულ რეცეპტორებზე ზემოქმედებით (იმის ანალოგიურად, როგორც ხერხდება ღვიძლის გაზრდა პარმაკოლოგიური საშუალებების გამოყენებით) (Huang 2006; Jaeschke, Li, and Heger 2018).

ის ფაქტი, რომ ვირთაგვას ღვიძლი დანაწევრებულია და ჰეპატექტომიის დროს პრაქტიკულად არ ხდება უჯრედების დაზიანება, ხელს უწყობს ვარაუდს, რომ ჰეპატოციტების მიტოზური აქტივობის ინიციატორი შეიძლება იყოს ისეთი ზრდის ფაქტორები და სიგნალები, რომელთა წარმოქმნა (გამოყოფა) პარციალური ჰეპატექტომიის შემდეგ დაკავშირებულია არა იმდენად ღვიძლის ქსოვილის მექანიკურ დაზიანებასთან, რამდენადაც შეგუბებულ ნაწლავებში და ღვიძლის სინუსოიდებში განვითარებულ ცვლილებებთან (პორტული ჰიპერტენზიის პირობებში შეგუბებული სისხლძარღვების ენდოთელიოციტებს შეუძლიათ გამოიყონ ენდოთელური ზრდის ფაქტორი, ტრანსფორმული ზრდის ფაქტორი, სიმსივნის მანეკროზებელი ფაქტორი NO და სხვა). მაგალითად, ნაჩვენებია, რომ პარციალური ჰეპატექტომიის შემდეგ პორტული წნევის მატება იწვევს სინუსოიდებში ე. წ. Sheare Stress-ის განვითარებას (Ishikawa et al. 2021), რაც განაპირობებს ენდოთელიური ფაქტორების, მათ შორის NO-ს გამოსროლას ღვიძლის რეგენერაციის ინიციაციით (Niiya et al. 1999; Yoshinobu Sato, Tsukada, and Hatakeyama 1999; Schoen et al. 2001; Schoen Smith and Lauth 2006). დადასტურებულია, რომ ღვიძლის რეზერვული მასა კორელაციაშია პორტულ ჰიპერტენზიასთან და ღვიძლის ქსოვილის რეგენერაციის ინტენსივობასთან (Mortensen et al. 2008; Nobuoka et al. 2006; Ozaki 2020; Suzumura et al. 2013).

ღვიძლის რეზერვულის შემდგომი პორტული ჰიპერტენზიის კავშირი ჰეპატოციტების მიტოზების ინიციაციასთან დადასტურებულია ექსპერიმენტში, კერძოდ, მამრ ვირთაგვებში მარცხენა ლატერალური და მარცხენა მედიალური წილების რეზერვულის შემდგომ ნაჩვენები იქნა პორტული წნევის მკვეთრი მატება რეზერვულისთანავე, რაც განპირობებული იყო პორტული სისხლის მიმღები ღვიძლშიდა კალაპოტის მოცულობის მკვეთრი შემცირებით. ამას ადასტურებდა ასევე პარციალური რეზერვულის შემდგომ ელენთის მოცულობაში მატება და ღვიძლგარეთა პორტული ქსელის გაგანიერება. პორტულ ჰიპერტენზიას თან სდევდა ადრეული პასუხის გენების (აპგ) ექსპრესია და ჰეპატოციტთა მიტოზების

ტალა (Hata et al. 1992; Oura et al. 2008).

ამასთანავე, თუ პარციალური ჰეპატექტომია სრულდებოდა ელენთის ვენის ქვემო ღრუ ვენაში წინასწარი ჩაკერების ან ისეთი პორტულ-კავალური შუნტის ფონზე, რომელიც უზრუნველყოფდა პარციალური ჰეპატექტომიის შედეგად ღვიძლის დარჩენილ ქსოვილში პორტული სისხლის წნევისა და მოცულობის ოპერაციამდელი მახასიათებლების უცვლელობას, ანუ ღვიძლის დარჩენილ ქსოვილში იმდენივე სისხლის შედინებას პორტული ვენით, რამდენიც ოპერაციამდე ხდებოდა ღვიძლის იმავე ქსოვილში საერთო პორტული ნაკადიდან, აღინიშნებოდა ჰეპატოციტების მიტოზების ინტენსივობის და ღვიძლის რეგენერაციის ტემპის ჩამორჩენა (2006 – 2009 წლების ექსპერიმენტების გამოუქვეყნებელი მონაცემები Kordzaia et al.). პორტული წნევისა და ნაკადის მართვა ხდებოდა ორიგინალური კონსტრუქციის, ფიზიოლოგიური მახასიათებლების მქონე ”გულ-ფილტვის ხელოვნური შემოვლის აპარატის” /საქპატენტი # P 3975/ ტრანსფორმაციით ხელოვნურ პორტულ კონტურად, იმავე წესით, როგორც ეს აღწერილი იქნა აპეპატური ფაზის მართვის დროს (Khodeli et al. 2007). მსგავსი მონაცემები მიღებულია სხვა ავტორთა მიერაც (Hata et al. 1992; Oura et al. 2008; Yoshizumi and Mori 2020).

იმ ექსპერიმენტებში, სადაც ორი ცხოველის პორტული სისხლის მიმოქცევის სისტემები შუნტით იყო გაერთიანებული, ერთი ცხოველის პარციალური ჰეპატექტომია იწვევდა მეორის ღვიძლის ზომაში მომატებას (მიტოზების აქტივაციით), ღვიძლის სრულად ამოკვეთა კი აჩქარებდა მეორე ცხოველის ღვიძლის რეგენერაციას (Fisher et al. 1971; Moolten and Bucher 1967). ნაჩვენებია ასევე, რომ მცირე ზომის ღვიძლის ორთოტოპიული გადანერგვა დიდი ზომის რეციპიენტებში იწვევს ტრანსპლანტანტის ზომაში მომატებას (Starzl et al. 1993), და პირიქით, დიდი ზომის ცხოველის ღვიძლის მცირე ზომის ცხოველებისათვის გადანერგვა - ტრანსპლანტანტის ზომაში შემცირებას (Francavilla et al. 1988)

ასევე საინტერესოა იმ კვლევის შედეგები, რომელიც ერთმანეთს ადარებს

პორტული ვენის ლიგირებას (PVL) და ღვიძლის ასოცირებული დანაწევრებას და პორტული (ALPPS)-ს (García-Pérez et al. 2015).

კვლევის შედეგად დადგინდა, რომ ღვიძლის ტრანსექციისა და პორტული ვენის ლიგირების კომბინაცია იწვევს ჰიპერტროფიის გაძლიერებულ რეაქციას ვიდრე მხოლოდ პორტული ვენის ლიგირება, რადგანაც პირველ შემთხვევაში მეტი მოლეკულური მექანიზმები აქტიურდებიან. კერძოდ, HGF რაოდენობა ინტერვენციიდან ერთ საათში და 24 საათში ბევრად მეტი იყო PVL-ის დროს ანუ როდესაც ხდებოდა მხოლოდ პორტული ვენის ლიგირება მედიანური წილის გაჭრის გარეშე ვიდრე ALPPS-ის დროს, ანუ როცა პორტული ვენების ლიგირებასთან ერთად ხდებოდა მედიანური წილის გაჭრა, მაშინ როცა IL1-β mRNA-ის ექსპრესიამ აჩვენა საპირისპირო მაჩვენებელი. ინტერვენციიდან 48 საათის შემდეგ HGF და TNF-α მაჩვენებლები მეტი იყო ALPPS დროს ვიდრე მხოლოდ პორტული ვენის ლიგირებისას. ოპერაციიდან მე -8 დღეს HGF, IL1-β და IL-6 მაჩვენებელი უფრო მაღალი იყო ALPPS - ში, (TNF-α დონის მკვეთრი ზრდით). გარდა ამისა, ორივე ჯგუფში გამოხატული იყო TGF-β- ის მაღალი დონე, მე -12 კვირაში HGF და TGF-β დონე კვლავ მაღალი იყო ALPPS-ის დროს, TGF-α- ის ექსპრესია გაიზარდა ოპერაციის შემდგომი 24 საათის განმავლობაში, მაგრამ სხვაობა არასარწმუნო იყო. ავტორები ამავე კვლევაში აღნიშნავენ, რომ კვლავ საჭიროა დამატებითი კვლევების წარმოება რათა განისაზღვროს პროლიფერაციაში მსგავსი კომპლექსური ურთიერთქმედება.

არა რეზექციით გამოწვეული ღვიძლის დიდი მოფუნქციე მასის ერთბაშად დაკარგვის შემდგომ (მაგალითად, CCl4 -ით, D-გალაქტოსამინით ან აცეტამინოფენით ინტოქსიკაციის შედეგად) განვითარებული რეგენერაციის მექანიზმი განსხვავებულია რეზექციის შემდგომი რეგენერაციის მექანიზმებისგან. ღვიძლის ტოქსინებით გამოწვეული მასიური დაზიანების შემდგომ აღდგენა ხშირად ღეროვანი უჯრედების მონაწილეობით მიმდინარეობს (De Miguel et al. 2019).

პარციალური ჰეპატექტომიის შემდგომი ღვიძლის რეგენერაციის დასრულების მექანიზმების თაობაზე მონაცემები გაცილებით მწირია, ამდენად ეს პროცესი უფრო გაუგებარია (Ishikawa et al. 2021). ამასთანავე, კონსენსუსია მიღწეული იმის თაობაზე, რომ რეზექციის შემდგომ ღვიძლი რეგენერირებს იმ ზომამდე, სანამ არ (Apte et al. 2009; L.-I. Kang, Mars, and Michalopoulos 2012; Mao, Glorioso, and Nyberg 2014; Michalopoulos 2010; Mohammed and Khokha 2005; Nygård et al. 2012; Palmes and Spiegel 2004; Rychtrmoc et al. 2012).

ლიტერატურის მონაცემების შეჯერების შედეგად, ვვარაუდობთ, რომ ღვიძლის რეგენერაცია, სავარაუდოდ, დასრულდება მაშინ, როდესაც ღვიძლის ქსოვილის „გაზრდისა“ და ღვიძლშიდა პორტული კალაპოტის „გადიდების“ შედეგად აღსდგება პორტული ცირკულაციის ოპერაციამდელი მახასიათებლები. ასეთი მოსაზრების საფუძვლიანობას ადასტურებს იმ ცდების შედეგებიც, რომლებიც ლეკვიდან მოზრდილ ცხოველში ღვიძლის გადანერგვით ხორციელდებოდა. ლეკვის ღვიძლშიდა პორტული კალაპოტი მოზრდილი ცხოველის პორტული სისხლის გატარებას ახერხებდა მხოლოდ გაზრდილი წნევისა და ნაკადის პირობებში; შედეგად, ხდებოდა ღვიძლის ზომაში მატება („რეგენერაცია“), მიუხედავად იმისა, რომ ლეკვის ღვიძლი რეზექციას არ ექვემდებარებოდა. ე.ი, ღვიძლი რეგენერირებდა „დაზიანების“ გარეშე. ღვიძლის ზომასა და წონაში მატების („რეგენერაციის“) პროცესი წყდებოდა მხოლოდ მაშინ, როდესაც პორტული ჰემოდინამიკა რეციპიენტის ოპერაციამდელ მაჩვენებლებს დაუბრუნდებოდა (Starzl et al. 1993).

ამრიგად, შეიძლება შევაჯამოთ, რომ ღვიძლის რეზექციის შემდგომი რეგენერაცია, ასევე ღვიძლის მასის აღდგენის შემდეგ მისი შეწყვეტა, ეფუძნება მოლეკულურ-ბიოლოგიური და ბიოქიმიური მექანიზმების რთულ, ურთიერთგანმსაზღვრელ და მარეგულირებელ კომპლექსს, რომლის ტრიგერული მექანიზმია ღვიძლის დიდი მოფუნქციე მასის ერთბაშად დაკარგვის გამო მწვავედ განვითარებული პორტული ჰიპერტენზია, ხოლო ღვიძლის

ზომაში მატების შემდეგ - მისი ნიველირება.

ამასთანავე, მატულობს შეკითხვების რიცხვიც (არც-თუ იშვიათად, ურთიერთსაწინააღმდეგო მონაცემების გამო). პროცესის ყოველი ახალი მონაწილის (ფაქტორის, სიგნალის, გენის, და ა.შ.) აღმოჩენა კიდევ უფრო ართულებს ზემოაღნიშნულ კომპლექსის მწყობრ მთლიანობაში წარმოდგენას და პ3-ის შემდგომი ღვიძლის რეგენერაციის მექანიზმების თაობაზე კონსენსუსის მიღწევას (Mao, Glorioso, and Nyberg 2014).

ამდენად, ღვიძლის რეგენერაცია გულისხმობს მრავალი მარეგულირებელი მექანიზმის გააქტიურებას, მათ შორის სხვადასხვა ციტოკინურ ზრდის ფაქტორის და მეტაბოლური გზების გააქტიურებას. ამასთანავე, ყველა ეს გზა და მექანიზმი კარგად არის კოორდინირებული, რათა მოხდეს სათანადო ხარისხის რეგენერაცია და სიცოცხლის ფუნქციების შენარჩუნება (van de Laarschot et al. 2016).

2.3 ღვიძლის რეგენერაციის უჯრედული მექანიზმი

ღვიძლის რეგენერაცია დაკავშირებულია მოლეკულური და უჯრედული პროცესების მთელ კასკადთან, რომელიც, საბოლოოდ აისახება რეგენერირებული ქსოვილის ფორმირებით, რომელიც ზომით, წონით და ფუნქციით დაკარგული ქსოვილის (მოკვეთილი ან შეუქცევადად დაზიანებული) ადეკვატურია.

სწრაფად მორეგენერაციე ეპითელური გენეზის ქსოვილების თვითგანახლების (turnover) პროცესი ხორციელდება ღეროვანი უჯრედების ხარჯზე. მაგალითად, ნაწლავების სანათურის ეპითელურ ქსოვილში და კანში, რომლებიც, პრაქტიკულად განიცდიან უწყვეტ რეგენერაციას, ნორმულად შესძლებელია მიტოზში მყოფი მრავალი უჯრედის აღმოჩენა (Gilgenkrantz and Collin de l'Hortet 2018). ღვიძლში, მათგან განსხვავებით, მიტოზების აღმოჩენა ძნელია, რადგანაც ღვიძლის თვითგანახლება მიმდინარეობს ძალიან ნელა. ამასთანავე, ჰეპატოციტების ახალი

გენერაცია მიიღება არსებული ჰეპატოციტების გაყოფის (და არა ლეროვანი უჯრედების) ხარჯზე (Michalopoulos and Bhushan 2021).

აღსანიშნავია, რომ ჰემიჰეპატექტომიის შემდეგაც ღვიძლის ქსოვილში აღნიშნული მიტოზების კასკადი ასევე უკავშირდება მწიფე, ზრდასრული ჰეპატოციტების შესვლას უჯრედულ ციკლში და არა ლეროვანი უჯრედების აქტივაცია-პროლიფერაციას (როგორც ამას ადგილი აქვს ღვიძლის დიდი მოფუნქციე მასის მწვავე ტოქსინური დაზიანების დროს) (Duncan, Dorrell, and Grompe 2009; Fausto and Campbell 2003; Fausto, Campbell, and Riehle 2006; Mangnall, Bird, and Majeed 2003; Michalopoulos and DeFrances 1997, 2007; Tarlá et al. 2006).

ღვიძლის რეგენერაცია, რომელიც წარმოადგენს კომპენსატორულ რეგენერაციას, კომპლექსური პროცესია და მოიცავდეს მრავალი ტიპის უჯრედების, მათ შორის, ენდოთელიოციტების და ქილანგიოციტების პროლიფერაციას, რომლებმაც უნდა დაფარონ რეგენერაციის შედეგად „გაზრდილი“ სისხლის და ბილიური კალაპოტების სანათურები. ამასთანავე, უჯრედთა სხვა პოპულაციების (არა ჰეპატოციტების) თაობაზე კვლევები აშკარად ცოტაა და არასისტემატიზებულია. არსებობს მხოლოდ ერთეული გამოკვლევები, რომლებიც მიუთითებს ღვიძლის ყველა ტიპის უჯრედის დნმ -ის სინთეზის გააქტიურებას კ3-ის დროს (Fausto, Campbell, and Riehle 2006; Michalopoulos and Bhushan 2021; Niiya et al. 1999; Taub 2004).

თუმცა ზოგი ავტორი უარყოფს სინუსოიდთა გამომდენი ენდოთელიოციტების პროლიფერაციას (Papp et al. 2009), რაც თავის მხრივ, კიდევ უფრო ამძაფრებს ზემოთ დასმულ კითხვას: როგორ „მიყვება“ სინუსოიდთა ქსელი ღვიძლის რეგენერაციას? ენდოთელიოციტების ჰიპერტროფიით? ასეთ დაშვებას შეიძლება ჰქონდეს არსებობის უფლება, იმის გათვალისწინებით, რომ კ3-ის შემდეგ აღწერილია ჰეპატოციტების ჰიპერტროფია (Nagy 2001), და არა პროლიფერაცია, თუმცა, გასათვალისწინებელია ის გარემოება, რომ ეს პოსტულატი მოწოდებულია ღვიძლის 30%-ზე ნაკლების რეზექციის და არა რეგენერაციის

კლასიკური მოდელის - 2/3-ის რეზექციის პირობებში.

Miyaoka&Miyajima გათვლებით, 70%-იანი ჰეპატექტომიის შემდეგ დარჩენილ წილებში ჰეპატოციტთა რაოდენობა იზრდება 1,6-ჯერ, ხოლო ამ წილების მასა 2,4-ჯერ, რაც ადასტურებს, რომ ჰეპატოციტები ექვემდებარებიან არა მხოლოდ ჰიპერპლაზიას, არამედ ჰიპერტროფიასაც. ამავე მოსაზრებას ადასტურებს Fausto და თანავტორები (Fausto N., Hadjis N. 2000; Miyaoka and Miyajima 2013). თუმცა იმავე კვლევაში Miyaoka&Miyajina აღნიშნავენ, რომ ჰიპერპლაზიისა და ჰიპერტროფიის პროცესი არ შეეხო ყველა ჰეპატოციტს, და შესაბამისად ყველა წილაკსაც, მიუხედავად იმისა, რომ რადიოაქტიურმა ნუკლეოტიდებმა აჩვენეს ჰეპატოციტების შესვლა უჯრედული ციკლის S ფაზაში, არ არის აუცილებელი, რომ დნმ-ის რეპლიკაცია ნიშნავდეს უჯრედის გაყოფას. იმ შემთხვევაში თუ ყველა ჰეპატოციტი გაივლის S ფაზას და გაიყოფა, პარციალური ჰეპატექტომიის შემდეგ პლოიდობა უნდა დარჩეს მუდმივი. თუმცა, ცნობილია, რომ პარციალური ჰეპატექტომიის შემდეგ პლოიდობა იზრდება (Gentric, Celton-Morizur, and Desdouets 2012; Miyaoka and Miyajima 2013), Wagenaar GT-ის და თანავტორების მიერ ნაჩვენებია, რომ პარციული ჰეპატექტომიის შემდეგ პორტო-ცენტრალური დისტანცია მატულობს 1,2-1,5-ჯერ (Wagenaar et al. 1993).

ღვიძლის რეგენერაციის მექანიზმების კვლევაში მნიშვნელოვანი გარღვევა მოახდინა ამ პროცესის შესწავლამ ხაზოვან ცხოველებზე, გარკვეული გენების ინაქტივაციის ან რეცეპტორის დეფიციტის პირობებში (Beyer et al. 2008; L. Chen et al. 2004; Factor et al. 2010; Nakamura et al. 2004; Shmarakov et al. 2013). ამასთანავე, რადგანაც თითოეული ექსპერიმენტი ტარდებოდა 33-დან რომელიმე კონკრეტულ ვადაზე (ან ვადებზე) და არა პერმანენტულ რეჟიმში, მიღებული დასკვნები ტოვებს განსხვავებული ინტერპრეტაციების შესაძლებლობას და აჩენს დამატებით კითხვებს.

თუკი დადგინდება, რომ ღვიძლის რეგენერაციის დინამიკაში განსხვავებული პროცესები ენაცვლება ერთმანეთს, მაგალითად, ჰეპატოციტების

ჰიპერტროფია, პროლიფერაცია, არასრული გაყოფა პოლიპლოიდური და/ან ორბირთვიანი ჰეპატოციტების წარმოქმნით და სხვა, რაც აღწერილია ცალკეულ-შრომებში ფრაგმენტების სახით (Dzidziguri et al. 1994; Dzidzuguri et al. 2004; Gentric, Celton-Morizur, and Desdouets 2012; Miyaoka and Miyajima 2013). გასაგები ხდება, რომ ამ ცოდნის აუგმენტაცია მნიშვნელოვანი პრობლემაა ღვიძლის რეგენერაციის ფენომენის სრულად შესაცნობად.

ღვიძლის რეგენერაციაში ძვლის ტვინიდან წარმოშობილი (Al-Dhamin et al. 2020; Grompe 2003; Li et al. 2013; Wei et al. 2016) ან თვით ღვიძლის ღეროვანი (ოვალური) უჯრედები მონაწილეობენ (Bria et al. 2017; Erker and Grompe 2008; J. Lee et al. 2020), მაგრამ, როგორც ზემოთ აღინიშნა, ეს ნაკლებად ეხება ღვიძლის კლასიკურ - 70%-იანი რეზექციის შემდგომ რეგენერაციის. ამასთანავე, მკვლევართა ნაწილი მიუთითებს, რომ ღეროვანი უჯრედების ჩართულობა ხდება ღვიძლის გაფართოებული (80-90 %-იანი) რეზექციის შემდეგ. იმის გათვალისწინებით, რომ ასეთი რეზექციების შემდეგ აღწერილია ქოლანგიოციტების ტრანსდიფერენციაციაც ჰეპატოციტებად (Deng et al. 2018; Michalopoulos 2018), ცხადი ხდება, რომ რეზექციის შემდგომი ღვიძლის რეგენერაციის პროცესის სრულად გაშიფრვა ახალ კვლევებს ელოდება.

გასათვალისწინებელია ისიც, რომ ღვიძლის რეგენერაციის სრულყოფილი დახასიათებისათვის, ჰეპატოციტთა გამრავლებისა და ჰიპერტროფიის კვლევის პარალელურად, მნიშვნელოვანია აპოპტოზის პროცესის შესწავლაც: გასარკვევია, ხომ არ „უთავისუფლდება“ ადგილი ახლადწარმოქმნილ და/ან ჰიპერტროფირებულ ჰეპატოციტებს სხვა უჯრედთა აპოპტოზის ხარჯზე? ამ პრობლემის თაობაზეც მხოლოდ ერთეული ნაშრომებია წარმოდგენილი (Akcali et al. 2004; Sakamoto et al. 1999).

ცალკე პრობლემაა ცოცხალი დონორიდან ღვიძლის ნახევრის გადანერგვის შემდგომი ღვიძლის რეგენერაცია. რეციპიენტის დაზიანებული ღვიძლის ამოკვეთის და ცოცხალი დონორიდან ნახევარი ღვიძლის გადანერგვის შემდეგ,

იქმნება ვითარება, როცა ღვიძლის რეგენერაციის პროცესი მიმდინარეობს როგორც რეციპიენტის, ასევე დონორის ორგანიზმში (Haga et al. 2008; Yagi et al. 2020). ასეთ ვითარებაში, პრაქტიკულად, საქმე ეხება ერთი და იმავე ღვიძლის რეგენერაციას, ოღონდ სხვადასხვა ორგანიზმში. დონორის შერჩევის სტანდარტების დაცვა განაპირობებს იმას, რომ ღვიძლის ტრანსპლანტაციის შემდეგ „მოცილების რეაქცია“ სუსტად არის გამოხატული; თუ გადანერგილი ნახევარი ღვიძლის რეგენერაციის კვლევა ეფუძნება აუტოტრანსპლანტაციის (რეპლანტაციის) მოდელს, მაშინ „მოცილების რეაქცია“ საერთოდ არ არსებობს. ასეთ ვითარებაში, გადანერგილი (რეპლანტირებული) და დონორის ორგანიზმში დარჩენილი ღვიძლის ნახევრების რეგენერაციის პირობებს შორის ძირითად განსხვავებას ქმნის ის, რომ გადანერგილ ღვიძლს დარღვეული აქვს ინერვაცია და ლიმფის დრენაჟი (Partsakhashvili et al. 2013). ამდენად, გადანერგილი და დარჩენილი ღვიძლის ნახევრების რეგენერაციის შედარებითი გამოკვლევა პრაქტიკულად წარმოადგენს ღვიძლის რეგენერაციის შესწავლას ინერვაციის და ლიმფური დრენაჟის მოშლის პირობებში. ამ პრობლემის თაობაზე მხოლოდ ფრაგმენტული კვლევები არსებობს, მიუხედავად იმისა, რომ ტრანსპლანტაციის იშვიათი წარუმატებელი ოპერაციების დროს ტრანსპლანტანტის დისფუნქცია სწორედ დეინერვაციითა და ლიმფური დრენაჟის მოშლით უნდა იყოს განპირობებული.

2.4 ღვიძლის რეზექცია კლინიკასა და ექსპერიმენტში

(ღვიძლის რეგენერაციის ფენომენზე დაფუძნებული მიდგომა)

ღვიძლის რეზექციის საჭიროებამ უკანასკნელ ათწლეულებში მოიმატა, ერთი მხრივ, ღვიძლის მოცულობითი პათოლოგიების, ხოლო მეორე მხრივ, ცოცხალი დონორიდან ნახევარი ღვიძლის ტრანსპლანტაციის გახშირების გამო. ასევე, ღვიძლის რეზექციის ტექნიკისა და ტექნოლოგიების განვითარებამ შესაძლებელი გახადა ღვიძლის რეზექციებს ჩატარება ისეთ შემთხვევებში, რომლებიც ადრე ინოპერაბელურად ითვლებოდა (Andras Budai et al. 2017; Farkas, Hackl, and Schlitt 2014;

Lafaro et al. 2020; Orcutt and Anaya 2018; Wen et al. 2013). ღვიძლის რეზექციის შემდგომ განვითარებას ხელი შეუწყო ისეთი მიდგომების დანერგვამ, როგორებიცაა ექსტრაკორპორალური რეზექცია, რომელიც ხორციელდება ექსტრაკორპორული გულ-ფილტვის აპარატის გამოყენებით (Sugimachi et al. 2010; Wen et al. 2013), ღვიძლის ასოცირებული დანაწევრება და პორტული ვენის ლიგირება ეტაპობრივი ჰეპატექტომიისთვის (ALPPS) (Hrehoreț et al. 2017; Lau, Lai, and Lau 2017; Vennarecci et al. 2014).

ამასთანავე, ხაზგასმით უნდა აღინიშნოს, რომ ღვიძლის რეზექციის განვითარება შესაძლებელი გახდა მას შემდეგ, რაც დადასტურდა მისი, ე.წ. ანატომიური (წილოვანი, სექტორული და სეგმენტური) რეზექციების შესაძლებლობა და უპირატესობანი (K. J. Kang and Ahn 2017; Lai, Lau, and Lau 2016; Makuuchi 2013; Sugioka, Kato, and Tanahashi 2017).

2.4.1 ანატომიური (სეგმენტური) რეზექცია

ღვიძლის რეზექციული ქირურგია ეფუძნება ღვიძლშიდა მილოვანი სტრუქტურების - სისხლის ძარღვების (კარის ვენის, ღვიძლის არტერიის, ღვიძლის ვენების) და ნაღვლის სადინარების ანატომიას (ტოპოგრაფიულ ანატომიას). აღნიშნული სტრუქტურების ორგანოსშიდა დატოტიანების, ძირითადად, კარის ვენის დატოტიანების საფუძველზე გამოყოფილი იქნა ღვიძლის 2 წილი, 4 სექტორი და 8 სეგმენტი (Aragon and Solomon 2012; C. Couinaud 1945; Claude Couinaud 1957). თითოეული აღნიშნული ნაწილის ამოკვეთა, რაც ეფუძნება შესაბამისი სისხლის ძარღვების წინასწარ გადაკვანძვას, იწოდება ღვიძლის ანატომიურ რეზექციად (Lai, Lau, and Lau 2016). ღვიძლის ანატომიური რეზექცია, როგორც წესი, მოიცავს ორი ან მეტი სეგმენტის ამოკვეთას. პირველი წარმატებული ანატომიური რეზექციის შესახებ ინფორმაცია მოწოდებულ იქნა 1952 წელს, ლორტატ-ჯაკობის მიერ (LORTAT-JACOB, ROBERT, and HENRY 1952). მანამდე აღწერილმა ღვიძლის რეზექციის შემთხვევებმა, როდესაც ოპერაციები გართულდა სისხლდენით და პაციენტი გარდაიცვალა,

მოტივაცია მისცა ქირურგებს და ანატომებს, რომ დეტალურად შეესწავლათ ღვიძლის ანატომია, რათა ეწარმოებინათ სიმსივნეების წარმატებული რეზექცია სისხლდენით გართულებების გარეშე, სისხლძარღვების წინასწარი გადაკვანძვის ფონზე (Aragon and Solomon 2012). 1897 წელს კანტლმა აღწერა, რომ ღვიძლის მარჯვენა და მარცხენა ნაწილის მთავარი გამყოფი სიბრტყე გადის არა იოგზე, არამედ ნაღვლის ბუშტის ფოსოსა და ქვემო ღრუ ვენის დამაკავშირებელ ხაზზე, რის გათვალისწინებამაც განაპირობა ოპერაციისას სისხლდენის უკეთესი კონტროლი (Aragon and Solomon 2012).

საბოლოოდ, ღვიძლის ფუნქციური ანატომიის ცოდნა დაიხვეწა და ჩამოყალიბდა შემდეგნაირად: ღვიძლის მარჯვენა წილი (V-VIII სეგმენტები) მარაგდება პორტული ვენის მარჯვენა ტოტით და ღვიძლის მარჯვენა არტერიით. ღვიძლის მარცხენა წილი, რომელიც მოიცავს II-IV სეგმენტებს, მარაგდება პორტული ვენის მარცხენა ტოტით და ღვიძლის მარცხენა არტერიით. ღვიძლის I სეგმენტი ე.წ. კაუდალური წილი, მარაგდება ღვიძლის მარცხენა და მარჯვენა არტერიების ტოტებით და პორტული ვენის მარჯვენა და მარცხენა ტოტების ტოტებით. თითოეული სეგმენტს აქვს საკუთარი პორტული ტრიადა (კარის ვენის ტოტი, მისი თანმხლები ღვიძლის არტერის და ნაღვლის სადინარების ტოტებით) და საკუთარი ღვიძლის ვენის შენაკადი, რომლითაც ხდება სისხლის დრენირება მოცემული სეგმენტიდან (Bismuth 1982; Lai, Lau, and Lau 2016; Liau, Blumgart, and DeMatteo 2004).

ღვიძლის ანატომიის ამგვარმა გააზრებამ საშუალება მისცა ქირურგებს ეწარმოებინათ წილების, სექტორების და სეგმენტების დამოუკიდებელი ანატომიური რეზექციები, რაც, ერთი მხრივ, წარმოადგენს მნიშვნელოვან ფაქტორს ღვიძლის პარენქიმის დაზოგვის თვალსაზრისით, რაც განსაკუთრებით მნიშვნელოვანია ღვიძლის ციროზით და ჰეპატოცელულური კარცინომით დაავადებული პაციენტებისთვის, ხოლო მეორე მხრივ, სისხლდენის რისკის თავიდან აცილების ეფექტურ საშუალებას, მით უფრო, რომ ღვიძლის სეგმენტების ანატომიური საზღვრები შედარებით ავასკულურია და სეგმენტის, სექტორის და/ან წილის

რეზექცია არ იწვევს დარჩენილი (მიმდებარე) ქსოვილის იშემიას ან ნაღვლის სადინარის ფისტულის ჩამოყალიბებას (Billingsley et al. 1998; Lim et al. 2016; Makuuchi 2013; Takayama et al. 1995; Třeška 2020).

სწორედ სეგმენტური რეზექცია უდევს საფუძვლად ღვიძლის ე.წ. split liver ტრანსპლანტაციას, როდესაც შესაძლებელი ხდება 1 გვამური ღვიძლით რამდენიმე პაციენტის სიცოცხლის გადარჩენა (Gruttadauria et al. 2005).

2.4.2 ღვიძლის ასოცირებული დანაწევრება და პორტული ვენის ლიგირება ეტაპობრივი ჰეპატექტომიისთვის Associated Liver Partition and Portal Vein Ligation (ALPPS)

ALPPS წარმოადგენს ღვიძლის მოცულობითი რეზექციის ახალი სტრატეგიას, რომელიც გულისხმობს ღვიძლის დიდი მასის მეორე ეტაპად ამოკვეთას, რასაც წინ უძღვის მისი კარის ვენის ტოტის ოკლუზია არტერიული ტოტის შენარჩუნებით, ღვიძლის „ინ სიტუ“ დანაწევრება „ამოსაკვეთ“ და „დასატოვებელ“ ნაწილებად, და დასატოვებელი, მცირე მასის ღვიძლის ქსოვილის სწრაფი ზრდა. პირველი ჩარევის შემდეგ ხდება ორი მნიშვნელოვანი რამ: a) დასატოვებელი, მცირე მასის ღვიძლის ქსოვილის სწრაფი რეგენერაცია b) ამოსაკვეთი, პათოლოგიური ღვიძლის ქსოვილი, დასატოვებელი წილის გაზრდამდე, თამაშობს ფუნდამენტურ დამხმარე როლს ღვიძლის ფუნქციის შენარჩუნებაში (A Budai et al. 2017; Trenard et al. 2014; Wei et al. 2016; Zhang et al. 2014).

ღვიძლის რეზექციის ეს მეთოდი პირველად გარკვეულწილად შემთხვევით განხორციელდა პროფესორ ჰანს შლიტის მიერ, როდესაც მან ღვიძლის კარის ქოლანგიოკარცინომის გამო გაფართოებული მარჯვენამხრივი ჰეპატექტომიის წარმოების დროს გაანალიზა, რომ რეზექციის შემდგომ დარჩენილი ღვიძლი იქნებოდა ძალიან მცირე პოსტოპერაციულ პერიოდში პაციენტის სიცოცხლის შენარჩუნებისთვის. შედეგად, მან მიიღო კარგი, თუმცა უჩვეული ქირურგიული გადაწყვეტილება - მარცხენამხრივი ჰეპატეკო-მლივი ნაწლავის სტომის დადება

პალიაციისთვის. ოპტიმალური პოზიციონირებისთვის მან გაყო ღვიძლის პარენქიმა იოგის გასწვრივ და მოახდინა მეოთხე სეგმენტის სრული დევესკულარიზაცია. მან ასევე გადაკვანდა მარჯვენა პორტული ვენა მარცხენა ნაწილის ჰიპერტროფიის გაძლიერებისთვის. ოპერაციის პირველი ეტაპიდან მერვე დღეს ჩატარებულმა კომპიუტერულმა ტომოგრაფიამ გამოავლინა გასაკვირად დიდი ზომის მარცხენა წილი, რაც გახდა დაავადებული ღვიძლის ნაწილის რეზექციის საფუძველი (Lang et al. 2019; Moris et al. 2018; Schadde et al. 2014; Zhang et al. 2014). ამრიგად, ოპერაციის ეს მეთოდი გულისხმობს პათოლოგიური ქსოვილის მომმარაგებელი კარის ვენის ტოტ(ებ)ის დახშობას და ღვიძლის ჯანმრთელი ქსოვილის ინ-ვივო „გაზრდას“ იმდენად, რომ მეორე ეტაპად ღვიძლის დიდი ზომის პათოლოგიური კერის ამოკვეთა აღარ იწვევდეს ღვიძლის უკმარისობის განვითარებას. ALPPS-ის მეთოდიკა, შემუშავებულია სხვადასხვა ექსპერიმენტულ მოდელებშიც, მათ შორის მცირე ზომის მღრღნელებში..

მიუხედავად იმისა, რომ ALPPS-ის დროს დასატოვებელი ღვიძლის ნაწილის (Future Liver Remnant – FLR) ჰიპერტროფიის მოცულობა შეადგენს 40%-80% 6-9 დღის განმავლობაში, ALPPS-ის დროს ფიქსირდება ოპერაციული გართულებათა მაღალი პროცენტი (16%-64%), მათ შორის ნაღვლის გაჟონვა, და მაღალი სიკვდილიანობა (12%-23%), რომლის ძირითად მიზეზს წარმოადგენს ღვიძლის უკმარისობის განვითარება (Zhang et al. 2014).

უკანასკნელ პერიოდში მიღებულ იქნა მონაცემები იმის თაობაზე, რომ ALPPS-ის დროს ღვიძლის ინტაქტურ ნაწილში (წილში) ჰომოლოგიური ღეროვანი უჯრედების შეყვანა იწვევს ამ წილის უფრო სწრაფად და მეტად გაზრდას, ვიდრე ეს ხდება მხოლოდ კარის ვენის ემბოლიზაციისა და/ან პარციული ჰეპატექტომიის პირობებში (am Esch 2012). ამასთანავე, უკანასკნელი მონაცემებით, ღეროვანი უჯრედებით (პლურიპოტენტული, სტრომული და ენდოთელური) შესაძლებელია ემბრიონული „ღვიძლის კვირტის“ მსგავსი სამგანზომილებიანი ისეთი სტრუქტურის ფორმირება in vitro, რომელსაც გააჩნია in vivo ჰემოცირკულაციაში ჩართვის უნარი

(Takebe T, et al, 2013). ეს აღმოჩენა, რომელიც, თავის მხრივ, მნიშვნელოვან სტიმულს აძლევს ბიო-ღვიძლის შექმნისთვის ახალი კვლევების ინიციაციას, იწვევს ALPPS-ის დროს ღვიძლის ინტაქტურ წილში ჰომოლოგიური ღეროვანი უჯრედების შეყვანის შემდგომ ღვიძლის რეგენერაციის მორფოლოგიის გადახედვას: ხომ არ შეიძლება, რომ ღვიძლის დანაწევრება და პორტული ვენის ლიგირება ღეროვანი უჯრედების ინექციის ფონზე იწვევდეს ღვიძლში „ახალი კვირტების“ წარმოქმნას, ანუ, ღვიძლის წილაკების რაოდენობის მატებას - ჰეპატოციტთა ჰიპერტოფიის, პროლიფერაციისა და პოლიპლოიდიზაციის პარალელურად და ეს განაპირობებდეს მოცემული ღვიძლის წილის უფრო ეფექტურ რეგენერაციას.

2.4.3 ღვიძლის ექსტრაკორპორალური რეზექცია აუტოტრანსპლანტაციით

ერთი მხრივ, ღვიძლის რეზექციის, ხოლო მეორე მხრივ, ღვიძლის ტრანსპლანტაციის ტექნიკის განვითარებამ, უფრო გაამდიდრა ღვიძლის პათოლოგიათა მკურნალობის ქირურგიული მიდგომები. ამ ორი მეთოდის გაერთიანებით/ინტეგრაციით შესაძლებელი გახდა არაოპერაბელური ღვიძლის მკურნალობა *ex vivo* რეზექციის შემდგომი აუტოტრანსპლანტაციით (რეპლანტაციით), რომელსაც საფუძველი ჩაუყარა რუდოლფ ფიქლმერმა 1980-იან წლებში (Gruttadauria et al. 2005; Wen et al. 2013). ECHRA გამოიყენება გიგანტური ჰემანგიომების (Ikegami et al. 2008), ჰეპატოცელულური კარცინომების (Sugimachi et al. 2010), სარკომების (Gruttadauria et al. 2005), ღვიძლის მეტასტაზური დაზიანებების (Hemming and Cattal 1999) და ღვიძლის სხვა მსგავსი მოცულობითი პათოლოგიების დროს (Baker et al. 2015; Lei et al. 2012; Sun et al. 2019; Wen et al. 2013).

რადგანაც ღვიძლის გარეშე (აჰეპატური) პერიოდი გრძელდება რამდენიმე საათი, აუცილებელია პორტა-კავალური შუნტის შექმნა, არცთუ იშვიათად ექსტრაკორპორული სისხლის მიმოქცევის აპარატის გამოყენებით (Pichlmayr et al., 1990; Wen et al., 2013).

აღნიშნული მეთოდის უპირატესობა ღვიძლის ტრანსპლანტაციასთან შედარებით არის ის, რომ პაციენტი არ იღებს იმუნოსუპრესანტებს და ასევე არ უწევს დონორი ორგანოს ლოდინი (Ikegami et al. 2008).

2.5 ღვიძლის რეზექციის მოდელირება ვირთაგვებში

2.5.1 ვირთაგვის ღვიძლის ანატომია

მცირე ზომის ცხოველების ღვიძლი ჩვეულებრივ დანაწილებულია (ლობულურია), ის მაკრომორფოლოგიურად არ ჰგავს ადამიანის კომპაქტურ ღვიძლს, თუმცა, ჰისტოლოგიურად, პრაქტიკულად მისი სრული ანალოგია.

ვირთაგვებში, ღვიძლის შეადგენს სხეულის მთლიანი მასის 5%-ს, მაშინ როცა ზრდასრულ ადამიანში ის სხეულის მასის მხოლოდ 2.5 %-ია. ვირთაგვები იწონიან 250-300 გ-ს. ღვიძლის საშუალო ზონა შეადგენს 13.6 გ-ს, ზომები კი დაახლოებით 7.5-8.0 X 3.8-4.2 X 2.2-2.5 სმ (Martins and Neuhaus 2007).

ვირთხის ღვიძლი შედგება ოთხი განსხვავებული ზომის წილისგან: მარცხენა გვერდითი წილი - LLL (Left Lateral Lobul), მედიალური წილი - ML (Median Lobul), მარჯვენა წილი - RL (Right Lobul) და კაუდალური წილი- CL (Caudal Lobul). მათ შორის მარჯვენა წილს და კაუდალურ წილს აქვს ქვეწილები (STAN 2018). ვირთაგვის წილებად დაყოფა ხდება პორტული ვენის დოტებად დაყოფის შესაბამისად. წილების მოცულობები ღვიძლის მთლიან მოცულობასთან მიმართებაში შემდეგნაირად ნაწილდება: მედიალური წილი - 38%, მარცხენა ლატერალური წილი - 30%, მარჯვენა წილი - 22% და კაუდალური წილი - 8% (Wei et al. 2015). პარაკავალური ნაწილი, რომელიც შემოსაზღვრავს ქვემო ღრუ ვენას, შეადგენს ღვიძლის საერთო მასის 2%-ს. მედიალური წილი შესაძლებელია გაიყოს ორ ნაწილად - მარჯვენა მედიალური წილი და მარცხენა მედიალური წილი. მარჯვენა წილი ასევე შედგება ორი ნაწილისგან - პირამიდის ფორმის ქვემო

ნაწილისგან და მრგვალი ფორმის ზედა ნაწილისგან (Martins and Neuhaus 2007; STAN 2018).

სწორედ ლობულაციის მაღალი ხარისხი იძლევა მცირე მღრღნელების ღვიძლის ადვილად გამოყენების საშუალებას ბიოსამედიცინო კვლევაში, განსაკუთრებით ქირურგიული პათოლოგიების მოდელების შექმნის თვალსაზრისით. მათზე ადვილია სხვადასხვა სახის და მოცულობის რეზექციის და ნაღვლის შეგუბების მოდელირება, ასევე პორტა-კავალური ანასტომოზების და ბილიო-დიგესტიური ანასტომოზების შექმნა. ამასთანავე, ვირთაგვის ღვიძლი, ადამიანის ღვიძლთან ჰისტოლოგიური მსგავსების გამო, კვლევის შესანიშნავ ობიექტად რჩება ისეთ მოდელებში, სადაც ხდება არა ქირურგიული ჩარევა, არამედ ინტოქსიკაციის ან რომელიმე თერაპიული პათოლოგიის მოდელირება (Constandinou, Henderson, and Iredale 2005; Kruepunga et al. 2019; Sanger et al. 2015; STAN 2018; Vdoviakova, Petrovova, et al. 2016).

2.5.2 ვირთაგვის ღვიძლის სისხლმომარაგება

ვირთაგვის ღვიძლის სისხლისმომარაგება ხდება ღვიძლის საკუთარი არტერიით, რომელიც, ისევე როგორც ადამიანში, გამოეყოფა ღვიძლის საერთო არტერიას, რომელიც, თავის მხრივ, დასაბამს იღებს ფაშვის ღეროდან, რომელიც გამოეყოფა მუცლის აორტის წინა ან მარჯვენა ნაწილიდან, უშუალოდ დიაფრაგმის ფეხების ქვემოთ (Brand et al. 1995). ღვიძლის საერთო არტერია გაივლის პანკრეასის ქსოვილში და ღვიძლის კარში იყოფა ღვიძლის საკუთარ არტერიად და კუჭ-ნაწლავის არტერიად. ღვიძლის საკუთარი არტერიის დიამეტრია 0,2-0,5 მმ, სიგრძე კი 4-5 მმ. ღვიძლის საკუთარი არტერია მიყვება კარის ვენის უკანა ზედაპირს და ღვიძლის კარში იყოფა მარჯვენა და მარცხენა ტოტებად. არტერიის ტოტები მიყვებიან კარის ვენის წინა ზედაპირს (მდებარეობენ ნაღვლის სადინრების უკან), და მათი დაყოფის პარალელურად იყოფიან წილების მთვარ ტოტებად. ზოგჯერ, ერთ პორტულ ვენას ახლავს ორი წილოვანი არტერია.

2.5.3 ვირთაგვის ღვიძლის 70%-იანი რეზექცია

ვირთაგვის ღვიძლის 70%-იანი რეზექცია - ჰემიჰეპატექტომია - ყველაზე ხშირად ხორციელდება Claudia Mitchell & Holger Willenbring- ის მიერ მოწოდებული, ე.წ. ორკვანძოვანი მეთოდის (double knot surgery) გამოყენებით. ვირთაგვის მუცლის ღრუ იხსნება თეთრ ხაზზე 3 სმ-იანი განაკვეთით, პირველი კვანძის დადება ხდება კაუდალურ წილსა და მარცხენა ლატერალურ წილს შორის მარცხენა წილის ფუძესთან. იკვეთება მარცხენა ლატერალური წილი (ღვიძლის მასის ~ 26%), მეორე კვანძის დადება ხდება ტაკვსა და მედიანურ წილს შორის და შემდეგ იკვეთება ღვიძლის მედიანური წილი (ღვიძლის მასის 38-42 %) (Mitchell and Willenbring 2008).

2.5.4 ALPPS ვირთაგვებში

ოპერაციული ტექნიკა ექსპერიმენტში მცირე ზომის მღრღნელებზე გულისხმობს მაგალითად, ღვიძლის კაუდალური წილის, მარჯვენა წილის, მარცხენა წილის, მედიანური წილის მარჯვენა ნაწილის მომმარაგებელი პორტული ვენების ლიგირებას ისე, რომ ამ წილების ნაღვლის სადინრები და არტერიული ცირკულაცია შენარჩუნებულია. მედიანური წილის გაყოფა ხდება კოაგულაციური დანით პერფუზირებულ და არაპერფუზირებულ წილებად, რაც საერთო ჯამში პორტული ცირკულაციიდან ღვიძლის 90%-ის გამოთიშვა გულისხმობს. პირველი ეტაპის შემდეგ 72 საათში რელაპარატომიის გზით ხდება კაუდალური წილის, მარცხენა წილის, მარჯვენა წილის და მარჯვენა მედიანური წილის რეზექცია, რჩება მხოლოდ მარცხენა მედიანური წილი (Shi et al. 2015)

მიუხედავად იმისა, რომ დადასტურებულია ALPPS-ის დროს ღვიძლის დასატოვებელი წილის რეგენერაციის აქსელერაცია, ბოლომდე გაკვეული არ არის ამ პროცესის წარმმართველი ზუსტი მექანიზმი. Yang et al. -ის მიერ წარმოებულ კვლევებში, სადაც ციროზით დაავადებულ ვირთაგვებს და ჯანმრთელ ვირთაგვებს ჩაუტარდათ ღვიძლის ოპერაცია ALPPS-ის მეთოდით, ღვიძლის წონის, ციტოკინების

დონის, ბიოქიმიური პარამეტრებისა და ჰისტოპათოლოგიური შესწავლა ხორციელდებოდა ALPPS-დან 1,2,3,7 და 14 დღის შემდეგ. ჯანმრთელი ვირთაგვების ჯგუფში პირველ, მეორე და მესამე დღეს ჰეპატოციტების პროლიფერაციის დონე იყო მაღალი, სამი დღის შემდეგ კი ჰეპატოციტების პროლიფერაცია შენეულა, ხოლო ციროზით დაავადებული ვირთაგვების ჯგუფში ეს მაჩვენებელი პერმანენტულად იზრდებოდა მეთოთხმეტე დღემდე. ჰეპატოციტების ზრდის ფაქტორის, ინტერლეიკინ-6-ის და სიმსინის ნეკროზის ფაქტორის უფრო მაღალი მაჩვენებლები იქნა აღმოჩენილია ციროზით დაავადებულ ვირთაგვების ჯგუფში, ჯანმრთელებთან შედარებით, მაგრამ მონაცემებს შორის სხვაობა არ იყო ყოველთვის სარწმუნო. წარმოდგენილი კვლევა მიუთითებს, რომ ციროზიან ვირთაგვებში, ALPPS-ით გამოწვეული ღვიძლის რეგენერაციის მექანიზმი შეიძლება ასოცირებული იყოს ციტოკინების დონის მომატებასთან, თუმცა, საბოლოო დასკვნის გამოსატანად, ამ მიმართულებით კვლევების გაგრძელება აუცილებელია (Xianwei Yang et al. 2019).

2.6 ღვიძლის ფუნქციური მორფოლოგია

ღვიძლის პარენქიმა შედგება ღვიძლის ეპითელიური უჯრედებისგან - ჰეპატოციტებისგან, რომლებიც წილაკში უჯრედული ჭიმების (ხარიხების) სახით არიან დალაგებულნი. მოზრდილ ადამიანებში თითოეული ჭიმი შედგება უჯრედების ერთი რიგისაგან. ბავშვებში (დაახლოებით 6 წლამდე) ეს უჯრედული ჭიმები წარმოდგენილი უჯრედების ორი რიგისაგან ამდენად, ხედვის კუთხის შეცვლისას, მოზრდილების ღვიძლში განირჩევა ჰეპატოციტთა ერთი რიგით შემდგარი, ხოლო ბავშვებში ჰეპატოციტთა ორი რიგით შემდგარი დატეხილი „კედლები“ (ღვიძლის ფირფიტები). ჰეპატოციტების ჭიმებს შორის განთავსებულია სინუსოიდები, რომელთა კალაპოტს ქმნის ფენესტრირებული ენდოთელიოციტები, რომელთა შორის კავშირებიც არამუდმივია (Fontana, Šajdíková, and Maďa 2014). აღნიშნული ენდოთელიოციტები განთავსებული არიან ფრაგმენტულ (არამუდმივ)

ბაზალურ მემბრანაზე. ღვიძლის სინუსოიდების მნიშვნელოვან კომპონენტს წარმოადგენს კუპფერის უჯრედები, რომლებიც სინუსოიდის სანათურის მხრიდან ჩართულნი არიან ენდოთელურ უჯრედებს შორის. კუპფერის უჯრედები მიეკუთვნება მონონუკლეურ ფაგოციტებს (მაკროფაგებს) (McCuskey and McCuskey 1990). სივრცეს, რომელიც მდებარეობს ენდოთელიუმის ბაზალურ ზედაპირსა და ჰეპატოციტებს შორის, ეწოდება პერისინუსოიდური სივრცე, ანუ დისეს სივრცე. ამ სივრცეში, სისხლსა და ღვიძლის უჯრედებს შორის მიმდინარეობას ნივთიერების ცვლა. პერისინუსოიდურ სივრცეში გვხვდება ღვიძლის „ვარსკვლავა“ უჯრედები (ე.წ. „იტოს“ უჯრედები - stellate cells (Ito cells)) რომელთა ციტოპლაზმაც შეიცავს ცხიმის წვეთებს და ვიტამინ A-ს. პათოლოგიური მდგომარეობის დროს, (ქოლესტაზის, ინტოქსიკაციის, იშემიის პირობებში) ღვიძლის „ვარსკვლავა“ უჯრედები დიფერენცირდებიან მიოფიბრობლასტებად და ასინთეზებენ კოლაგენის ბოჭკოებს დისეს სივრცეში. ჭარბი კოლაგენური ბოჭკოები თანდათანობით ანაცვლებს ჰეპატოციტებს, და საბოლოოდ, პროცესი შეიძლება ღვიძლის ფიბროზის და/ან ციროზის მდგომარეობაში გადაიზარდოს.

ჰეპატოციტები - ღვიძლის მთავარი ფუნქციური უჯრედები - არიან დიდი ზომის ეპითელური წარმოშობის პოლარიზებული უჯრედები. ისინი წარმოადგენენ ღვიძლის მასის 78-80%-ს და ღვიძლის უჯრედული პოპულაციის 70%-ს (López-Luque and Fabregat 2018; Miyaoka and Miyajima 2013; Si-Tayeb, Lemaigre, and Duncan 2010), ჰეპატოციტების ციტოპლაზმა შეიცავს დიდი რაოდენობით მიტოქონდრიებს (800-1000 მიტოქონდრია ერთ ჰეპატოციტში), გლუვ (ლიპიდების სინთეზისათვის) და გრანულურ (პროტეინების სინთეზისათვის) ენდოპლაზმურ ბადეს, გლიკოგენის დეპოზიტებს, ცხიმის წვეთებს, დიდი რაოდენობით ლიზოსომებს,პეროქსისომებს, გოლჯის კომპლექსს. ფუნქციური თვალსაზრისით ჰეპატოციტებს აქვთ სამი სხვადასხვა ფუნქციის მქონე ზედაპირი. ერთი ზედაპირი - შეხებაშია დისეს სივრცესთან, მეორე ზედაპირი (მისი მოპირდაპირე) ქმნის ნალვლის კაპილარებს (ნალვლის კაპილარულ არხებს), მესამე კი კავშირს ამყარებს მომიჯნავე

ჰეპატოციტებთან (Treyer and Müsch 2013). ნაღვლის კაპილარი არის ყველაზე მცირე ზომის ნაღვლის არხი, რომლის ქალაპოტიც შექმნილია ჰეპატოციტების სანაღვლე ზედაპირებით. ნაღვლის კაპილარები, რომლებიც იწყებიან ბრმად ცენტრალური ვენის სიახლოვეს (ან წილაკის სიღრმეში) მოემართებიან პერიფერიულად, პორტული კომპლექსების მიმართულებით და ჰერინგის მილაკების (ჰერინგის სადინარების) გავლით გადადიან ნაღვლის დუქტულებში, რომლების ბილიური ხის უწვრილეს ტოტებს წარმოადგენენ. დუქტულები ერთვიან ნაღვლის წილაკთაშორის სადინარებს. ნაღვლის სადინარები, დაწყებული ნაღვლის საერთო სადინარიდან და დამთავრებული ნაღვლის დუქტულებით, გამოფენილია სხვადასხვა ეპითელიოციტებით - ქოლანგიოციტებით (ნაღვლის საერთო სადინარი გამოფენილია ცილინდრული ქოლანგიოციტებით, ხოლო დუქტულები დაბალი კუბური ქოლანგიოციტებით (Roskams et al. 2004).

არსებობს რამდენიმე ვარიანტი, რომელიც აღწერს ღვიძლის ფუნქციური ერთეულ(ებ)ის სტრუქტურულ ორგანიზაციას და ამით საშუალებას გვაძლევს, ავხსნათ ამ ორგანოს მრავალფეროვანი ფუნქციების უზრუნველყოფის შესაძლებლობა. აღწერილია სამი ფუნქციური ერთეულის სტრუქტურა - ღვიძლის წილაკის (კლასიკური ჰექსაგონალური წილაკის), პორტალური წილაკის და ღვიძლის აცინუსის (Fu et al. 2018; Kietzmann 2017).

2.6.1 ღვიძლის კლასიკური წილაკი

კლასიკური წილაკის მემვობით ღვიძლი განიხილება, როგორც ენდოკრინული ორგანო - ჰეპატოციტებში სინთეზირებული ნივთიერებები გადადიან პირდაპირ სისხლში. მისი აგებულება ეფუძნება პორტული ვენისა და ღვიძლის არტერიის საბოლოო ტოტებისაგან სინუსოიდური ქსელის წარმოქმნას, რომელიც დრენირდება ცენტრალური ვენებით, რომელთა შეერთებითაც წარმოიქმნება სხვადასხვა კალიბრის ღვიძლის ვენების შენაკადები და, საბოლოოდ, ღვიძლის

ვენები. სინუსოიდებს შორის სივრცე უჭირავს ერთმანეთთან დაკავშირებულ და რადიალურად ორიენტირებულ „მონასტომოზე“ ჰეპატოციტების ფორფიტებს (ჭიმებს, ხარიხებს) (Mak and Shin 2020).

დისეს სივრცეში სინუსოიდებში გამავალი სისხლიდან გამოიყოფა პლაზმა და მასში არსებული ყველა ნივთიერება, რომლებიც მიეწოდება ჰეპატოციტებს. ჰეპატოციტები ახდენენ ამ ნივთიერებების შეწოვას და სხვადასხვა ტიპის რეაგირებას, მაგალითად, პლაზმაში არსებული გლუკოზას გარდაქმნიან გლიკოგენად, ახდენენ ტოქსინების დეტოქსიკაციას, დიდი რაოდენობით ჰორმონ გლუკაგონის არსებობის შემთხვევაში (რაც პანკრესიდან ხვდება კარის ვენის სისტემაში) გლიკოგენს გარდაქმნიან გლუკოზად და პირიქით, ახდენენ ელენთიდან შემოსული არაკონიუგირებული ბილირუბინის (ბილივერდინის) კონიუგაციას, ნაღვლის მჟავების სინთეზს, პროტეინების სინთეზს და სხვა (Fontana, Šajdíková, and Maďa 2014).

ჰეპატოციტების მიერ სინთეზირებული პროტეინები (ალბუმინი, ფოსფოლიპიდები, გლიკოპროდინები და სხვ.) დისეს სივრცეში გამოიყოფიან, აქედან კი ისინი გადადიან სინუსოიდებში (პლაზმა ბრუნდება სინუსოიდებში) და საბოლოოდ ჩაედინებიან ცენტრალურ ვენაში და შემდეგ სისხლის სისტემურ მიმოქცევაში. პლაზმის ის ნაწილი, რომელიც არ ჩაედინება სინუსოიდებში, გამოიყოფა ლიმფის სახით (პერისინუსოიდური ლიქვორი იკრიბება პორტულ, ღვიძლის ვენების თანმხლებ და ზედაპირულ (სუბ-კაფსულურ) ლიმფურ მილებში. ჰეპატოციტების მიერ სინთეზირებული ნაღველი გამოიყოფა ნაღვლის კაპილარებში, საიდანაც გადადის ნაღვლის მზარდი კალიბრის სადინარების სისტემაში (Hofmann 1990).

2.6.2 პორტული წილაკი

პორტული წილაკი შეიძლება იყოს განვიხილოთ, როგორც ნაღვლის მადრენირებელი სტრუქტურა - ღვიძლი კი, შესაბამისად, როგორც ეგზოკრინული ორგანო.

ღვიძლის პორტული წილაკი წარმოადგენს ღვიძლის პარენქიმის სამკუთხა ფორმის ნაწილს, რომლის ცენტრალურად მდებარეობს პორტული ტრიადა, ხოლო წვეროები გალაგებულია ცენტრალურ ვენებზე. ღვიძლის პარენქიმის ეს სტრუქტურული ერთეული კარგად ასახავს ნაღვლის დრენირებას - ჰეპატოციტების მიერ გამოყოფილი ნაღველი ჩაედინება წილაკის ცენტრალურად მდებარე პორტული ტრიადის შემადგენლობაში მყოფ ნაღვლის წილაკთაშორის სადინარში (Ekapot Bhunchet and Kenjiro Wake 1998).

2.6.3 ღვიძლის აცინუსი (პორტული აცინუსი)

ღვიძლის აცინუსი ღვიძლის პარენქიმის ფუნქციური ერთეულია, რომელიც ყველაზე უკეთ აკავშირებს ერთმანეთთან ღვიძლის სისხლით პერფუზიას, მეტაბოლურ აქტივობასა და პათოლოგიურ ცვლილებებს. ის ელიფსური ფორმის სტრუქტურაა. მისი მოკლე ღერძი შეესაბამება ორი მიმდებარე პორტული ტრიადის შემაერთებელ ხაზს, ხოლო გრძელი ღერძი - ორი მოსაზღვრე ცენტრალური ვენის შემაერთებელ ხაზს. ღვიძლის აცინური გავს ორ, პირობითად, სამკუთხედის მსგავს ფიგურებს, რომელიც ფუძეებით არიან შეერთებული, ხოლო მათი მწვერვალეზო იმყოფება ცენტრალურ ვენებთან. ამ პირობითად სამკუთხედების მსგავსი ფიგურების ფუძეები ერთმანეთს ერწყმიან იმ ხაზზე, რომელზეც მდებარეობენ კარის ვენისა და ღვიძლის არტერიის წილაკთაშორისი ტოტები, რომლებიც ამარაგებენ ღვიძლის აცინუსის სინუსოიდებს (Jungermann and Kietzmann 1996).

იმაზე დამოკიდებულებით, თუ რა მანძილით არის დაშორებული ღვიძლის პარენქიმის უბანი კარის ვენისა და ღვიძლის არტერიის აღნიშნული წილაკთაშორისი ტოტებისაგან (ეს დაშორება ასახავს მოცემულ უბანში ჟანგბადისა და ნუტრიენტების განაწილებას), აცინუსში გამოყოფენ სამ ზონას (Fontana, Šajdíková, and Maďa 2014).

1) I ზონა – წარმოადგენს პარენქიმის იმ ნაწილს, რომელიც ყველაზე ახლოსაა წილაკთაშორის ვენასთან და არტერიასთან, ეს არის ზონა, რომელიც პირველი იღებს ჟანგბადს და ნუტრიენტებს. ამ ზონის დომინანტური პროცესია ოქსიდაციური მეტაბოლიზმი (გლუკონეოგენეზი, პროტეოსინთეზი).

2) II ზონა – მდებარეობს I და III ზონებს შორის – იღებს შედარებით ნაკლებ ჟანგბადს.

3) III ზონა – წარმოადგენს, პარენქიმის იმ ნაწილს, რომელიც ყველაზე შორს მდებარეობს წილაკთაშორისი ვენიდან და არტერიიდან და ყველაზე ახლოს მდებარეობს ცენტრალურ ვენასთან. პარენქიმის ეს ნაწილი იღებს ჟანგბადის ყველაზე ნაკლებ რაოდენობას ამ უბანში უპირატესად მიმდინარეობს აღდგენითი პროცესები, მაგალითად, დეტოქსიკაცია

აცინუსის დახმარებით, ღვიძლი შესაძლებელია განვიხილოთ როგორც მეტაბოლურად აქტიური ორგანო (Fu et al. 2018; Kietzmann 2017; Palmes and Spiegel 2004).

ეს კლასიფიკაცია მნიშვნელოვანია პათოლოგიური მდგომარეობების აღწერისთვის, მათ შორის ჰეპატოციტების შერჩევითი დაზიანების ასახსნელად.

იშემიის დროს პირველ რიგში ნეკროზს განიცდის მესამე ზონის ჰეპატოციტები, ისინი ასევე ზიანდებიან სისხლში ტოქსინების მომატების პირობებში. პირველი ზონის ჰეპატოციტები წარმოადგენენ გლიკოგენის ძირითად დეპოს, როდესაც კარის ვენით მოდის გლუკოზის დიდი რაოდენობა. ჰეპატიტების დროს ასევე პირველ რიგში ზიანდება პირველი ზონის ჰეპატოციტები. ამას ადასტურებს ღვიძლის ლიმფოციტური ინფილტრაციის დაწყება სწორედ ამ ზონიდან (Dossi et al. 2021).

აცინუსში ჰეპატოციტების დაყოფა შესაძლებელია პერიპორტულ და პერიცენტრულ ჰეპატოციტებად. პერიპორტული ჰეპატოციტები პირველ რიგში იღებენ სისხლს პორტული ვენიდან და ღვიძლის არტერიიდან. შესაბამისად, ჟანგბადითა და ნუტრიენტებით მომარაგება ყველაზე მაღალია ამ ზონაში. აქ უჯრედები შეიცავენ მეტ მიტოქონდრიას და ნაკლებ გლუვ ენდოპლაზმურ ბადეს. ეს ადასტურებს, რომ ამ უბანში ოქსიდაციური მეტაბოლიზმია დომინანტური (მაგ., კრებსის ციკლი, ოქსიდაციური ფოსფორილება, β -ოქსიდაცია, გლიკონეოგენეზი, პროტეოსინთეზი).

პერიცენტრული ჰეპატოციტები მარაგდება სისხლით, რომელიც შეიცავს ნაკლები რაოდენობის ჟანგბადს და ნაკლები რაოდენობის საკვებ ნივთიერებებს. ამ უბანში უპირატესად მიმდინარეობს გლიკოლიზი, ლიპიდების სინთეზი, ქსენობიოტიკების ბიოტრანსფორმაცია გლუვ ენდოპლაზმურ ბადეზე და მისთ. (Q. Yang et al. 2020).

3. კვლევის მეთოდოლოგია

3.1 მასალა

კვლევა ექსპერიმენტულია. ის ჩატარდა თსუ ალექსანდრე ნათიშვილის სახელობის მორფოლოგიის ინსტიტუტში, Wistar-ის ჯიშის 64 ზრდასრულ მამრ ალბინოს ვირთაგვაზე, წონით 150-300 გრამი.

3.1.1 კვლევის დიზაინი

ერთი და იმავე ასაკის (4 თვის) ცხოველები დაყოფილი იყო სამ საკვლევ - SG1, SG2 და SG3 - ჯგუფად.

SG1-ში შემავალი ვირთაგვების ღვიძლის რეგენერაციას ვიკვლევდით ღვიძლის 70%-იანი რეზექციიდან პირველი ორი კვირის განმავლობაში - სხვადასხვა საათობრივ-დღიურ რეჟიმში. კონტროლად ვიღებდით იმავე ვირთაგვების რეზექცირებული ღვიძლის ქსოვილს და პირველი საკონტროლო ჯგუფის - CG1-ის - ვირთაგვების ღვიძლს. საკონტროლო ჯგუფის ვირთაგვები წარმოადგენდნენ SG1-ის ასაკობრივად იდენტურ ცხოველებს, რომელთაც ჩატარებული ქონდათ ე.წ. ცრუ ოპერაცია (მუცლის ღრუს გახსნით, ღვიძლის რევიზიით და დახურვით).

SG2-ში შემავალი ვირთაგვების ღვიძლის რეგენერაციას ვიკვლევდით ღვიძლის 70%-იანი რეზექციიდან 9 თვის შემდეგ. კონტროლად ვიღებდით მეორე საკონტროლო ჯგუფის - CG2-ის - ვირთაგვების ღვიძლს. საკონტროლო ჯგუფის ვირთაგვები წარმოადგენდნენ SG2-ის ასაკობრივად იდენტურ ცხოველებს, რომელთაც იმავე ვადებში ჩატარებული ქონდათ ე.წ. ცრუ ოპერაცია (მუცლის ღრუს გახსნით, ღვიძლის რევიზიით და დახურვით).

SG3-ში, ღვიძლის რეზექციიდან 9 თვის თავზე ცხოველებს ვუტარებდით განმეორებით რეზექციას - რე-რეზექციას. ღვიძლის რეგენერაციას ვსწავლობდით რე-რეზექციიდან 6 თვის შემდეგ. კონტროლად ვიღებდით განმეორებითი რეზექციის დროს ამოკვეთილ ღვიძლის ქსოვილს (მარჯვენა წილი) და მესამე საკონტროლო ჯგუფის - CG3 - ის ვირთაგვების ღვიძლს. ამ ცხოველებს ცრუ ოპერაცია ჩატარებული

ქონდათ 15 თვის (9+6) წინ, SG3-ში შემავალი ცხოველების პირველი ოპერაციის პარალელურად.

ვირთაგვების ღვიძლის ქსოვილს ვიკვლევდით ჰისტოლოგიური, ჰისტოქიმიური, იმუნოჰისტოქიმიური, კონტრასტირებული გამჭირვალე პრეპარატების და მორფომეტრიული მეთოდებით, ასევე ღვიძლის ტუბლური სტრუქტურების კოროზიული ტვიფრების მასკანირებელი ელექტრონული მიკროსკოპის მეთოდით. ცხოველთა განაწილება ჯგუფების, ექსპერიმენტული მოდელების, ვადების და კვლევის მეთოდების მიხედვით წარმოდგენილია N1 ცხრილში.

3.1.2 ოპერაციული მოდელი

3.1.2.1 ღვიძლის 70%-იანი რეზექცია

ქირურგიული ოპერაციები ცხოველებზე ტარდებოდა დილით, უზმოზე (24 საათის განმავლობაში ნაშიმშილებ ვირთაგვებში, რადგან არ ჰქონდათ ჰეპატოციტებში გლიკოგენი დაგროვილი), დიეთილეთერის ზოგადი ანესთეზიის ქვეშ. ცხოველთა მოვლის პროტოკოლი ითვალისწინებდა National Research Council (US) Committee for the Update of the Guide for the Care and Use of Laboratory Animals-ის რეკომენდაციებს ცხოველების ტკივილის და/ან დისკომფორტის მინიმალიზაციისათვის, როგორც ოპერაციის დროს, ასევე ოპერაციის შემდგომ პერიოდში (Greer and Banks 2016). ექსპერიმენტებამდე და ოპერაციის შემდეგ ცხოველები იმყოფებოდნენ მათთვის კომფორტულ ლაბორატორიულ პირობებში (22°C-ის, სინათლე/სიბნელის მონაცვლეობის 12 საათიანი ციკლის, 60% ტენიანობის, საკვებთან და წყალთან თავისუფალი წვდომის პირობებში). ცხოველებს სკვებთან წვდომის შეზღუდვა ჰქონდათ უშუალოდ ოპერაციის წინა დღეს.

ოპერაციის მსვლელობა: საოპერაციო მაგიდაზე დამაგრებულ გამათბობელ ლეიბზე ოთხივე კიდურით ფიქსირებული ვირთაგვის მუცელი სუფთავდებოდა თმის საფარველისგან ქირურგიული მოხრილი მაკრატლით, მუშავდებოდა

სპირტით და ბეტადინით. მუცლის ღრუ იხსნებოდა შრეობრივად (კანი, კუნთები თეთრ ხაზზე, პერიტონეუმი).

მუცლის ღრუს გახსნის შემდეგ მცირე ლაბორატორიული ცხოველების ჭრილობის გამაგანიერებლით („რეტრაქტორით“) ფართოვდებოდა ჭრილობის კიდეები, ხოლო ფარაბების ბლაგვი კავით მახვილისებრი მორჩი იწეოდა კრანიული მიმართულებით. აღნიშნულის შედეგად იჭიმებოდა პერიტონეუმის დუბლიკატურა, გადაჭიმული ღვიძლსა და დიაფრაგმას შორის („ნამგლისებრი იოგი“), რომელიც იკვეთებოდა მიკროქირურგიული მაკრატლით. ღვიძლის მობილიზაცია ხორციელდებოდა ღვიძლის იოგების გადაკვეთით. ჰემიჰეპატექტომია ხორციელდებოდა Claudia Mitchell & Holger Willenbring- ის პროტოკოლის დაცვით, ორკვანძოვანი მეთოდის (double knot surgery) გამოყენებით. პირველი კვანძის დადების შემდეგ, იკვეთებოდა მარცხენა ლატერალური წილი (ღვიძლის მასის ~ 26%), მეორე კვანძის დადების შემდეგ - ღვიძლის მედიანური წილი (ღვიძლის მასის 38-42 %) (Mitchell and Willenbring 2008) ლიგატურების ბოლოები იჭრებოდა (რჩებოდა 2-2 მმ-ის სიგრძის).

მუცლის ღრუ მოწმდებოდა ჰემოსტაზზე და იხურებოდა შრეობრივად, უწყვეტი ნაკერით. კანის გაკერვის დროს ვირთაგვას აღარ ეძლეოდა ეთერის ნარკოზი.

ცხოველი იღვიძებდა ოპერაციის დამთავრებისთანავე.

ოპერაციის შემდგომი პერიოდის მოვლა ხორციელდებოდა არსებული პროტოკოლის დაცვით (Van Sluyters and Obernier 2004).

ამოკვეთილი წილები ფიქსირდებოდა 10%-იან ფორმალინის ხსნარში. ისინი წარმოადგენდნენ კონტროლს რეგენერაციის შემდგომი ღვიძლის ქსოვილთან შესადარებლად.

ცხრილი N1: ცხოველთა განაწილება ჯგუფების, ექსპერიმენტული მოდელების, ვადების და კვლევის მეთოდების მიხედვით

ჯგუფები, ვადები	I					II		III							
	SG1					CG1**					SG2	CG2	SG3	CG3***	
	24 სთ	48 სთ	96 სთ	1 კვირა	2 კვირა	24 სთ	48 სთ	96 სთ	1 კვირა	2 კვირა	9 თვე	9 თვე	რეგენერაციიდან 9 თვის თავზე ჩატარებული რე-რეზექციიდან 6 თვე	15 თვე ცრუ ოპერაციიდან	პირველი რეზექციიდან 9 თვის თავზე ჩატარებული რე-რეზექციის შედეგად ამოკვეთილი ღვიძლის ქსოვილი
ჰისტოლოგია	2*	2*	2*	2*	2*	1*	1*	1*	1*	1*	6*	6*	4*	1*	4*
იმუნოჰისტოქიმია	2*	2*	2*	2*	2*	1*	1*	1*	1*	1*	6*	6*	4*	1*	4*
მორფომეტრია	2*	2*	2*	2*	2*	1*	1*	1*	1*	1*	6*	6*	4*	1*	4*
კოროზიული პრეპარატები	1	1	2	2	2	1	1	1	1	1	4	6	4	1	-
ჰისტოქიმია (მასონის ტრიქრომი)	-	-	-	-	-	-	-	-	-	-	6*	6*	4*	1*	4*
კონტრასტირებული გამჭირვალე პრეპარატები	-	-	-	-	-	-	-	-	-	-	4	4	2	1	2
რაოდენობა ქვე-ჯგუფში	3	3	4	3	3	2	2	2	2	2	14	16	10	2	6
ჯამი	16					10					30		18		

*ამ მეთოდებისთვის გამოყენებული იქნა ერთი და იგივე ცხოველი

** კონტროლისთვის გამოყენებული იყო, როგორც ცრუდ ნაოპერაციები ცხოველების (ოპერაციიდან იმავე ვადაზე), ასევე რეზექციის შედეგად ამოკვეთილი ღვიძლები. მეთოდიკის პილოტირების დროს აღმოჩნდა, რომ ცრუდ ნაოპერაციენი ვირთაგვების ღვიძლის მორფოლოგია არ განსხვავდებოდა რეზექციის შედეგად ამოკვეთილი ღვიძლის ქსოვილის მორფოლოგიისაგან (დეტალურად იხილეთ შედეგების აღწერისას).

*** კონტროლისთვის გამოყენებული იყო: ცრუდ ნაოპერაციები ცხოველების (ოპერაციიდან იმავე ვადაზე), ასევე რე-რეზექციის შედეგად და რე-რეზექციის შედეგად ამოკვეთილი ღვიძლები.

3.1.2.2 განმეორებითი ჰემიჰეპატექტომია

რეგენერირებული ღვიძლის რე-რეზექცია ხორციელდებოდა პირველი ოპერაციიდან 9 თვის შემდეგ. ნარჩენი ღვიძლი, რომელიც წარმოდგენილი იყო მარჯვენა ლატერალური წილის ზემო და ქვემო სეგმენტებით და წინა და უკანა კაუდალური წილებით, გადიდებული იყო იმდენად, რომ მისი მოცულობა შეესაბამებოდა ნორმალური ვირთაგვის ღვიძლის მოცულობას. „ერთკვანძოვანი მეთოდით“ ვახდენდით მარჯვენა ლატერალური წილის ორივე სეგმენტის როგორც აფერენტული, ისე ეფერენტული სისხლძარღვების ლიგირებას ქვემო ღრუ ვენიდან 2 მმ-ის დაშორებით ისე, რომ არ შეფერხებულიყო ქვემო ღრუ ვენაში სისხლის მოძრაობა. ღვიძლის რეზექცირებული ქსოვილი შეესაბამებოდა ნარჩენი ღვიძლის 70%-ს. ოპერაციის დროს ვითვალისწინებდით Saito et al. რეკომენდაციებს (Saito et al. 2006).

3.2 კვლევის მეთოდები

ოპერაციიდან განსაზღვრულ ვადებზე (იხ. ცხრილი N1) ცხოველს ვაძინებდით ნიღბით ეთერის ნარკოზით და ვაფიქსირებდით საოპერაციო მაგიდაზე. იხსნებოდა მუცლის ღრუ. აღინიშნებოდა მუცლის ღრუს ორგანოების (წვრილი ნაწლავების მარყუჟები, პერიტონეული წარმონაქმნები) ზომიერი შეხორცებები ღვიძლის ნარეზექციებ ადგილებთან. შეხორცებების გათიშვის შედეგად იდენტიფიცირდებოდა ღვიძლის ნორმულთან შედარებით მკვეთრად გადიდებული წილები (SG1 და SG2 -ში)/წილი (SG3-ში).

ამოკვეთილი ღვიძლი/ღვიძლის წილები ფიქსირდებოდა 10%-იან ფორმალინის ხსნარში.

მასალის აღებიდან 24-საათში ხდებოდა მასალის მაკრომორფოლოგიური დამუშავება ჰისტომორფოლოგიური გამოკვლევისათვის. თითო წილიდან ვიღებდით 3-3 ნიმუშს.

3.2.1 ჰემატოქსილინ-ეოზინი (H&E)

ჰისტოლოგიური კვლევისთვის ხდებოდა მაკრომორფოლოგიურად დამუშავებული ღვიძლის ქსოვილიდან 3- μm ანათლების აღება და ჰემატოქსილინითა და ეოზინის სტანდარტული მეთოდით შეღებვა.

3.2.2 ჰისტოქიმია

ღვიძლის ქსოვილი იჭრებოდა 3-5 μm ანათლებად და იღებებოდა მასონის ტრიქრომით (Sigma Aldrich Catalog Number: C970D37) მწარმოებლის მიერ მითითებული ინსტრუქციის შესაბამისად.

3.2.3 იმუნოჰისტოქიმია

იმუნოჰისტოქიმიური კვლევისთვის გამოყენებული იქნა MyBiosource-ის ანტისხეული Keratin-8 (კატალოგის ნომერი #MBS8510691). განზავების დონე: 1:200 0,01M ფოსფატურ ბუფერში (PBS) pH7.4 (Sigma Aldrich). ფორმალინში დაფიქსირებული ქსოვილის ანტიგენის გამოთავისუფლება ხდებოდა ციტრატულ ბუფერში გაცხელების გზით. ანტისხეულის ინკუბაცია მიმდინარეობდა 2 საათის განმავლობაში 22°C-ზე. მეორად ანტისხეულად გამოყენებული იქნა ცხვრის კურდღლის საწინააღმდეგო HRP-სთან კონუგირებული ანტისხეული. ჰისტოლოგიურ პრეპარატები შემოწმდა Primo star ZEISS-ის სინათლის მიკროსკოპით (გერმანია), რომელიც აღჭურვილია ციფრული კამერით (ZEN 2.3 SP1).

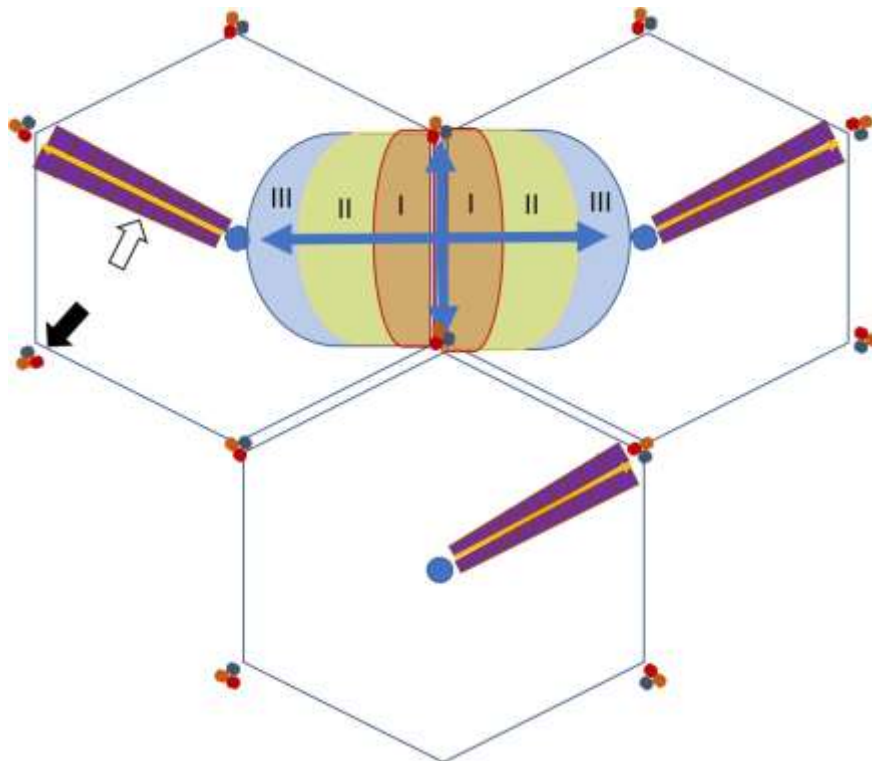
3.2.4 მორფომეტრია

მორფომეტრიული ანალიზისათვის ჩვენს მიერ შერჩეულ იქნა:

ა) ღვიძლის აცინუსის პირველი ზონის ის ჰეპატოციტები, რომელიც განლაგებულია მეზობელი პორტული ტრიადების დამაკავშირებელი ხაზის მიმდებარედ (ორივე მხარეს), ეს არის ზონა, რომელიც პირველი იღებს ჟანგბადს და

ნუტრიენტებს, ამ ადგილას დომინანტური პროცესია არის ოქსიდაციური მეტაბოლიზმი (გლუკონეოგენეზი, პროტეოსინთეზი) (დიაგრამა N1) (Fu et al. 2018; Kietzmann 2017);

ბ) ღვიძლის აცინუსის მესამე ზონის ის ჰეპატოციტები, რომლებიც განლაგებულია ღვიძლის წილაკის ცენტრალური ვენის ირგვლივ და ამასთანავე, შეესაბამება პორტული წილაკის მწვერვალთან არსებულ უბანს. პარენქიმის ეს ნაწილი იღებს ჟანგბადის ყველაზე ნაკლებ რაოდენობას. ამ უბანში უპირატესად წარიმართება ალდგენითი პროცესები - მაგ: დეტოქსიკაცია (დიაგრამა N1) (Kietzmann 2017);



დიაგრამა N1: ღვიძლის წილაკების ილუსტრაცია განსხვავებული ხედვით - კლასიკური წილი, პორტული წილი, აცინუსი.

აცინუსის I ზონა - წითელი ველი, აცინუსის III ზონა - ლურჯი ველი; შავი ისარი - პორტული ტრიადა. თეთრი ისარი - ჰეპატოციტების ფირფიტა. ლურჯი წრე - ცენტრალური ვენა.

კვლევის მორფომეტრიული ანალიზისთვის ვიყენებდით CK8 მარკერით შეღებილ ჰისტოლოგიურ პრეპარატებს. CK8 იძლეოდა ჰეპატოციტების მემბრანის კარგ ვიზუალიზაციას და უზრუნველყოფდა გასაზომი ფართის მონიშვნის მაღალ სიზუსტეს.

ჰისტოლოგიური პრეპარატები სკანერდებოდა Motic Digital Slide Scanner-ზე და ანალიზი ტარდებოდა Motic Digital Scanner Assistant Software Motic VM 3.0.-ის საშუალებით. სამუშაო არე დიდდებოდა 40 ჯერ და უჯრედების მემბრანების მოხაზვა ხდებოდა მანუალურად, რადგან ჰეპატოციტების ფორმა ჩვეულებრივ, ზუსტად არ შეესაბამება რომელიმე გეომეტრიულ ფიგურას. მორფომეტრიული ანალიზისთვის ვარჩევდით იმ უჯრედებს, რომელთა მემბრანა და ბირთვი სრულად ვიზუალიზდებოდა.

3.2.5 კონტრასტირებული გამჭირვალე პრეპარატები

ტუმ-ჟელატინის ნარევის (1:3) ინიექცია ხორციელდებოდა მანომეტრთან კომპუტირებული შპრიცით, როგორც ეს ადრე იყო აღწერილი (Kordzaia, 1990). ინიექციის წნევა შეადგენდა 120-150 მმ. ვწ.სვ. საინექციო ნარევი მზადდებოდა Vellimana et al (Vellimana et al. 2011) და Aum et al (Aum et al. 2017) რეკომენდაციების თანახმად.

3.2.6 კოროზიული ტვიფრების მასკანიერებელი ელექტრონული მიკროსკოპია

3.2.6.1 საინექციო გამყარებადი მასის შემუშავება

კოროზიული მიკროპრეპარატების მისაღებად ჩვენ გამოვიყენეთ Protacryl - M, რომელიც ფართოდ გამოიყენება სტომატოლოგიურ პრაქტიკაში. Protacryl -M წარმოადგენს ფხვნილოვანი და თხევადი კომპონენტების კომბინაციას, რომელშიც ფხვნილი შედგება პოლიმეთილმეტაკრილატისგან (ე.წ. „გამამყარებელი“), ხოლო

თხევადი მეთილმეტაკრილატი (წარმოადგენს აკრილის ჯგუფის მონომერისა და პრე-პოლიმერების (მცირე მასის პოლიმერების) ნარევს. Protacryl-M -ის ფხვნილოვანი კომპონენტს ვანაცვლებდით იმავე შემადგენლობის, მაგრამ დისპერსიის უფრო მაღალი ხარისხის მქონე MAYCRYL C.C. Powder-ით. მიღებული ნარევის ვალიდაციას ვახდენდით ინ-ვიტრო (სტენდური ცდები) და ინ-ვივო ექსპერიმენტებში.

სტენდურ ცდებს ვატარებდით Protacryl-M-ის, ბენზოილის ზეჟანგის, MAYCRYL C.C. Powder-ის და საღებავი პიგმენტის - Redont Colour (dye concentrate) - სხვადასხვა პროპორციის შერევით მიღებულ ნარევებზე მიკროსინჯარების გამოყენებით. Protacryl-M-ის თხევადი კომპონენტის, გამამყარებლის, ინიციატორის და საღებავის სხვადასხვა კომბინაციით მიღებული სგმ-ის ისეთი მახასიათებლების განსაზღვრისათვის, როგორებიცაა: ა) სგმ-ის ჰომოგენურობა გამყარებამდე და გამყარების (პოლიმერიზაციის) შემდეგ; ბ) გამყარების დაწყების დრო; სრული გამყარების დრო; გ) გამყარების ტემპერატურა; გამყარების პროცესში „შეღმობის“ (shrinkage) ხარისხი; დ) (კოროზიული აგენტების (მჟავა ან ტუტე) მიმართ სენსიტიურობა/მდგრადობა; ე) კოროზიის დრო; ვ) ტვიფრის სიმყარე; ზ) შეღებვადობა (ფერის სიმკვეთრე და მდგრადობა წყლისა და ტუტის მიმართ); თ) სინათლის მიკროსკოპით გამოკვლევის შესაძლებლობა; ი) ელექტროგამტარი მასალით ხარისხიანად დაფარვის (coating) შესაძლებლობა ელექტრონული მასკანირებელი მიკროსკოპით გამოკვლევისათვის; კ) მასკანირებელ ელექტრონულ მიკროსკოპში ელექტრონებით დაბომბვისადმი მდგრადობა; ლ) მასკანირებელ ელექტრონულ მიკროსკოპში როგორც მაღალი, ისე დაბალი ვაკუუმის პირობებში გამოკვლევის შესაძლებლობა; მ) მასკანირებელ ელექტრონულ მიკროსკოპში სხვადასხვა გაზომვისა და რენტგენოსპექტრული ანალიზის ჩატარების შესაძლებლობა; ნ) წვრილ ტუბულებში გაღწევის და მათი რეპლიკაციის უნარი; ო) ტუბულური სტრუქტურის სანათურისმხრივი ზედაპირის

რეპლიკაციის უნარი; პ) „ნაჟღენტის“ წარმოქმნის და ლიმფური მილების ინიცირების უნარი; ჟ) ქსოვილოვანი სივრცეების რეპლიკაციის უნარი.

სგმ-ის მახასიათებლების შეფასება, გარდა დროის და $^{\circ}\text{C}$ -ის ერთეულებისა და გრაფიკული გამოსახულებებისა, ხდებოდა სამბალანო სისტემით (3 „პლუსით“), სადაც + ნიშნავს ცუდს, ++ დამაკმაყოფილებელს, ხოლო +++ კარგს.

ინ-ვივო ვალიდაცია ხდებოდა შემდეგნაირად: ოპტიმალურად მიჩნეული გსმ-ის ინიექციას ვახდენდით ვისტარის ჯიშის ზრდასრულ (მე-2 პოსტპუბერტული პერიოდის) 14 თეთრ მამრ ვირთაგვებში, წონით 180-220 გ. ინიექცია ხორციელდებოდა დიეთილ ეთერის ინჰალაციური ნარკოზის ქვეშ, სისხლის კალაპოტის წინასწარი გამორეცხვის შემდეგ 0.1 მლ. ჰეპარინის შემცველი 0,9%-იანი ფიზიოლოგიური ხსნარით (გამორეცხვის დრო - 20 მლ/წთ -ში).

მანიპულაციები ტარდებოდა ქირურგიული სათვალის, ან მიკროქირურგიული მიკროსკოპის გამოყენებით. სამ ვირთაგვაში გსმ-ის ინიექცია განხორციელდა გულმკერდის აორტიდან (Karaganov et al. 1981), 2 შემთხვევაში პორტული ვენიდან და 2 შემთხვევაში ერთროულად კარის ვენიდან და აორტიდან (Vasconcelos Filho et al. 2016).

პოლიმერიზაცია ხდებოდა ცხოველის მოთავსებით წყლის აბაზანაში - 24 საათის განმავლობაში, ოთახის ტემპერატურაზე.

3.2.6.2 კოროზიული მიკრო-პრეპარატების მასკანირებელი ელექტრონული მიკროსკოპია

ინიექციებული მასის პოლიმერიზაციის შემდეგ ხდებოდა სამიზნე ორგანოს ამოკვეთა. ქსოვილების დაშლა (მაცერაცია) ხორციელდებოდა 20%-იანი KOH-ის ხსნარით, ოთახის ტემპერატურაზე. ტუტეში განთავსებული ნიმუშები ყოველი 2 საათის შემდეგ გადაგვქონდა გამოხდილ წყალში, რომელსაც სამჯერ ვცვლიდით

ყოველ 10 წუთში (ტუტე-წყლის პროცედურის განმეორება სამჯერ სრულიად საკმარისი იყო სრულფასოვანი კოროზიისათვის).

მაცერაციის დასრულების შემდეგ ნიმუშები 10 წუთით თავსდებოდა Triton X-100-ის ხსნარში და შემდეგ ირეცხებოდა გამდინარე წყლის მსუბუქ ნაკადში - 10 წუთის განმავლობაში.

ხდებოდა ტვიფრების დანაწევრება მაკრო- და მიკროსკოპიული გამოკვლევისათვის. მიღებული ტვიფრების ფრაგმენტების გამოშრობა ხდებოდა ჰაერზე, რის შემდეგაც ნიმუშები მაგრდებოდა ელექტროგამტარი საიზოლაციო პლასტიკით შესაბამის მაგიდეზე - მიკროსკოპული გამოკვლევისათვის.

კოროზიულ ტვიფრებს ვიკვლევდით ProScope დიგიტალური კამერით აღჭურვილი სინათლის სტერეო-მიკროსკოპით და მასკანირებელი ელექტრონული მიკროსკოპით [JEOL-JSM-6510LV და Hitachi S-570). ეს უკანასკნელი იძლეოდა ნიმუშის ვიზუალიზაციას როგორც პირდაპირი, ისე არეკვლილი ელექტრონული ნაკადების ანალიზით, როგორც მაღალი, ისე დაბალი ვაკუუმის პირობებში. მიკროსკოპი აღჭურვილი იყო რენტგენოსპექტრული ანალიზის ზონდით (Oxford instruments X-Max, დიდი ბრიტანეთი). მაღალი ვაკუუმის პირობებში კვლევისათვის კოროზიული ტვიფრები იფარებოდა ოქროს ფენით, JEC-3000FC (Tokyo BOEKI Group, Japan აპარატის გამოყენებით (ვაკუუმი = 3.2 პა, დაფარვის დრო = 180 წმ)).

3.2.7 სტატისტიკური ანალიზი

ჰეპატოციტების ფართობისა და პერიმეტრის გაზომვის შედეგები, წარმოდგენილი როგორც რაოდენობრივი ცვლადები, ნაჩვენებია მედიანის სახით. რაოდენობრივი ცვლადები შედარდა პარამეტრული t ტესტის გამოყენებით, ორივე კრიტერიუმის: ცვლადების ნორმალური განაწილებისა და ჰომოგენურობის პრინციპის დაკმაყოფილების შესაბამისად. აღნიშნულის საშუალებით

შესაძლებელი გახდა გვემსჯელა, რომ განსხვავებულობა ორი ჯგუფის მონაცემებს შორის იყო თუ არა სტატისტიკურად სარწმუნო.

ყველა P სიდიდე იყო ორმხრივი და მნიშვნელოვნების დონე დაყენებული (საწრმუნოების კოეფიციენტი α) 0.05ზე.

სტატისტიკური ანალიზისათვის გამოყენებულ იქნა პროგრამა SAS Analytic 9.

4. შედეგები და განხილვა

4.1 კოროზიული მიკროპრეპარატების მისაღებად გამყარებადი საინიექციო მასის აპრობაცია

კოროზიული მიკროპრეპარატების მისაღებად ფართოდ გამოყენებადი ისეთი პოლიმერიზებადი კომერციული ნაკრებები, როგორცაა Batsom, Mercocis, ასევე მეთილმეტაკრილატის მონომერი, ჩვენთვის ძნელად ელმისაწვდომი აღმოჩნდა. აღნიშნულის გამო, ჩვენ არჩევანი შევაჩერეთ სტომატოლოგიურ პრაქტიკაში ფართოდ გამოყენებად Protacryl-M-ზე და MAYCRYL C.C.-ზე, რომლებიც წარმოადგენს ფხვნილოვანი და თხევადი კომპონენტების და ფერადი პიგმენტების კომბინაციას.

ლიტერატურის ანალიზისა და საკუთარი გამოცდილების (მათ შორის ნაშრომის ხელმძღვანელის გამოცდილების) საფუძველზე ჩამოყალიბებულ იქნა მოთხოვნები გამყარებადი საინიექციო მასის მიმართ. კერძოდ:

მასა უნდა ყოფილიყო ჰომოგენური, უნდა ჰქონოდა წვრილ ტუბულებში გაღწევის და მათი რეპლიკაციის უნარი (მათ შორის, ტუბულური სტრუქტურის სანათურისმხრივი ზედაპირის რეპლიკაციის უნარი), უნდა ყოფილიყო ერთგვაროვნად შეფერადებადი (რაც მოგვცემდა მიღებული ტვიფრების სინათლის მიკროსკოპით გამოკვლევის შესაძლებლობას);

გამყარების დაწყება უნდა მომხდარიყო ინიექციიდან მალევე (რამდენიმე წუთში), მაგრამ არა დაუყოვნებლივ;

სრული გამყარების დრო არ უნდა ყოფილიყო ხანგრძლივი (არაუმეტეს 1 საათისა);

გამყარების ტემპერატურა არ უნდა ყოფილიყო იმდენად მაღალი, რომ გამოეწვია ქსოვილთა კოაგულაცია;

გამყარების პროცესში მასის გაფართოების ან შეკუმშვის (shrinkage) ხარისხი უნდა ყოფილიყო უმნიშვნელო;

გამყარებული მასა უნდა ყოფილიყო მდგრადი წყლისა და ტუტის (როგორც კოროზიული აგენტის) მიმართ;

უნდა ყოფილიყო ელექტროგამტარი მასალით დაფარვადი (coating), რაც მნიშვნელოვანია მიღებული ტვიფრების მასკანირებელი ელექტრონული მიკროსკოპით გამოკვლევისათვის;

ტვიფრები უნდა ყოფილიყო მდგრადი მასკანირებელ ელექტრონულ მიკროსკოპში ელექტრონებით დაბომბვისადმი, ასევე, რელევანტური სხვადასხვა გაზომვისა და რენტგენოსპექტრული ანალიზის (მათ შორის, მასკანირებელ ელექტრონულ მიკროსკოპში გაზომვისა და რენტგენოსპექტრული ანალიზის) ჩატარებისათვის;

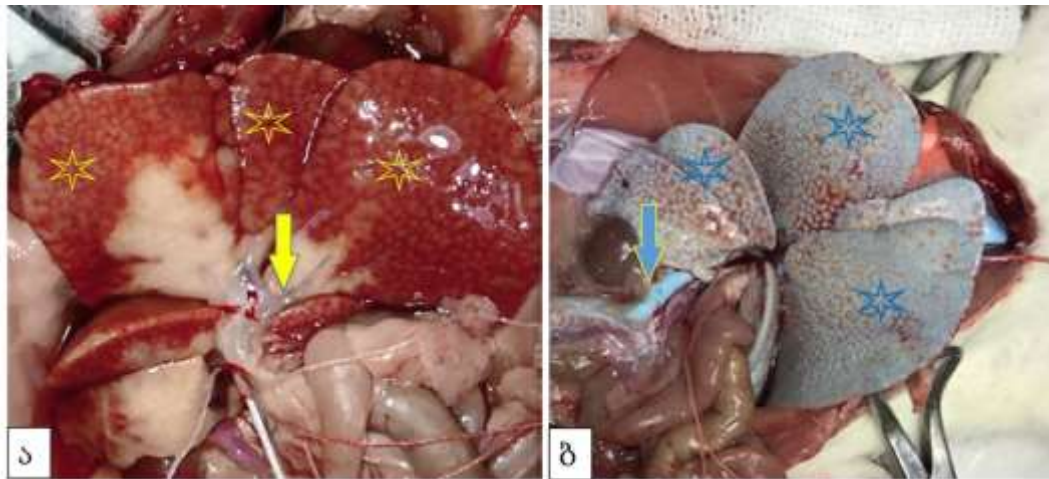
როგორც „მასალისა და მეთოდების“ აღწერისას აღინიშნა, გამყარებადი საინექციო მასის მომზადებისათვის ჩვენს მიერ შერჩეული იქნა Protacryl M-ის, MAYCRYL C.C. -ის ფხვნილოვანი კომპონენტის, ბენზოილის ზეჟანგის სხვადასხვა პროპორციების ნარევი. აღმოჩნდა, რომ ჩვენს მიერ ზემოთ ჩამოყალიბებულ მოთხოვნებს ყველაზე მეტად აკმაყოფილებს გამყარებადი საინექციო მასა ზემოაღნიშნული კომპონენტების შემდეგი პროპორციებით: 0.25 გ გაცრილი MAYCRYL C. C. ფხვნილი (მთლიანი მასის 4.7%) + 0.08 გ ბენზოილის ზეჟანგი (მთლიანი მასის 1.5 %) + 5 მლ Protacryl M + 0,2 მლ საღებავი Redont Colour (dye concentrate).

ამ შემადგენლობით მიღებული გამყარებადი მასა შეგვყავდა ვისტარის ჯიშის ზრდასრული თეთრი ვირთაგვების პორტულ ვენაში და აორტაში. მზადდებოდა სხვადასხვა ორგანოების კოროზიული პრეპარატები, რომელთა გამოკვლევაც ხორციელდებოდა Proscope დიგიტალური კამერით და მასკანირებელი ელექტრონული მიკროსკოპით.

ნიმუშების მახასიათებლების შეფასება ხდებოდა სამბალიანი სისტემით (3 „პლუსით“), სადაც + ნიშნავს ცუდს (არაღამაკმაყოფილებელს), ++ ნიშნავს დაღამაკმაყოფილებელს, ხოლო +++ ნიშნავს კარგს.

შედეგები ფოტოების მითითებით წარმოდგენილია N 2 ცხრილში.

კვლევის შედეგებმა დაადასტურა, რომ ჩვენს მიერ მომზადებული სგმ-ის ინიექციის ადეკვატური კონტროლი შესაძლებელია ინიექციის პროცესში პარენქიმულ ორგანოებზე (ღვიძლი, თირკმელი) დაკვირვებით, რადგანაც მათი კაფსულის ქვეშ კარგად განიჩევა სგმ-ის მიერ ზედაპირული მიკროცირკულაციური კალაპოტის შევსება. ინიექციებული სტრუქტურების ფერი დამოკიდებულია სგმ-ში შერეული პიგმენტის ფერზე (სურათი N1ა,ბ; N2).



სურათი N1. ვირთაგვის ღვიძლის ინიექცია სგმ-ით. ა) ყვითელი ისარი მიუთითებს შეუფერადებელი საინიექციო მასას პორტულ ვენაში; ყვითელი ვარსკვლავებით მონიშნულია შეუფერადებელი საინიექციო მასის ზედაპირულად განლაგებულ ღვიძლის წილაკებში შეღწევის უბნები. ბ) ლურჯი ისარი მიუთითებს შეფერილ საინიექციო მასას პორტულ ვენაში; ლურჯი ვარსკვლავებით მონიშნულია

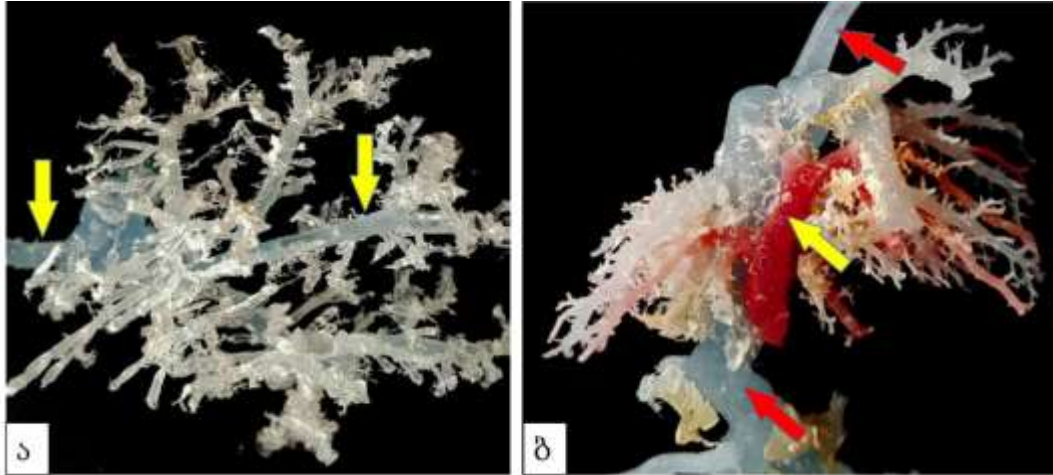
შეფერილი საინიექციო მასის ზედაპირულად განლაგებულ ღვიძლის წილაკებში შეღწევის უბნები.

კოროზიის შემდგომ მიღებული ტვიფრების გამოკვლევა სინათლის დიგიტალური მიკროსკოპით ადასტურებს, რომ სგმ-ის ინიექციით შესაძლებელია როგორც ცალკე, მხოლოდ პორტული ცირკულაციური კალაპოტის, ისე პორტული და ღვიძლის ვენების კალაპოტების ერთდროულად რეპროდუქცია, თანაც ისე, რომ დასახელებულ კალაპოტებში შეყვანილი იყოს სხვადასხვა ფერის სგმ-ი (სურათი N3 ა,ბ).


Protacryl M-ის ბაზაზე მომზადებული სგმ-ის გამოყენებით მიღებული ტვიფრები კარგად ექვემდებარებიან ოქროთი „დამტვერვას“ - მაღალი ვაკუუმის პირობებში ელექტრონული მასკანირებელი მიკროსკოპით გამოკვლევისათვის (სურათი N4).



სურათი N2: კოროზიის შედეგად მიღებული ვირთაგვის თირკმელის ტვიფრი.



სურათი N3. ვირთაგვის ღვიძლის კარის და ღვიძლის ვენების ინიექცია სგმ-ით. ა) პორტული ცირკულაციის კალაპოტის ტვიფრი. ყვითელი ისარი მიუთითებს პორტული ვენის სხვადასხვა კალიბრის ტოტებს. ბ) ყვითელი ისარი მიუთითებს კარის ვენის მაგისტრალურ ტოტს. წითელი ისრები მიუთითებს კრანიალრი (ზემო) და კაუდალური (ქვემო) ღრუ ვენების ტვიფრებს, რომლებთანაც დაკავშირებულია ღვიძლის ვენების ტვიფრები.

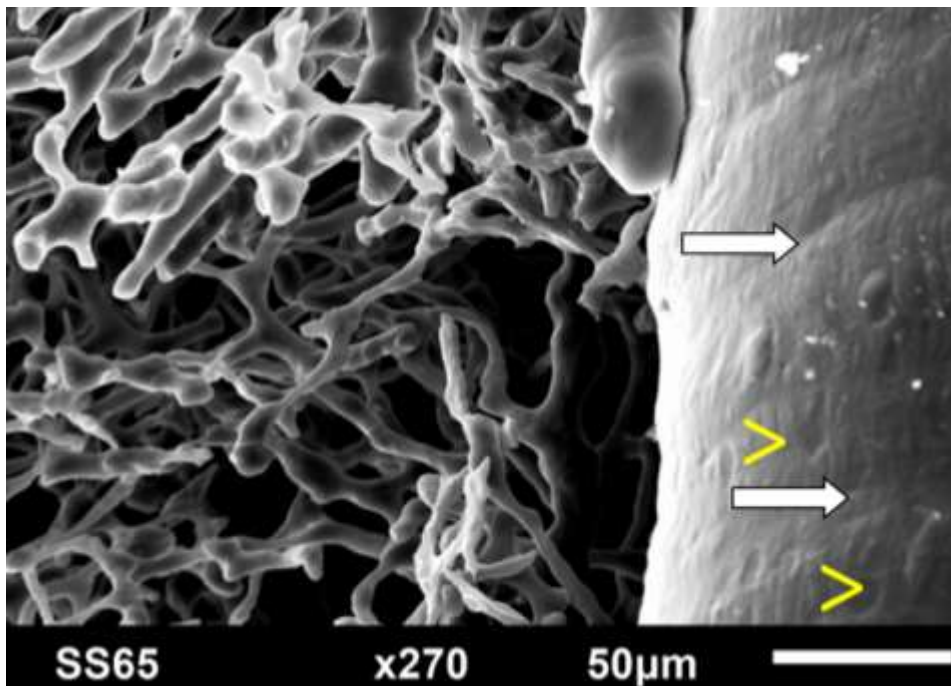


სურათი N4. ვირთაგვის ღვიძლის კარის ვენის ოქროს- 0,3 ანგსტრემის ფენით დაფარული კოროზიული მიკროპრეპარატები. ოქროთი დაფარული ტვიფრები. დიგიტალური მიკროსკოპი Proscope; X 10; ა) პორტული ცირკულაციის კალაპოტის ტვიფრი. ყვითელი ისარი მიუთითებს პორტული ვენის ტოტს; წითელი ისრები მიუთითებს სინუსოიდური კაპილარების ტვიფრებს. ბ) სურათ 3ა-ზე წარმოდგენილი ნიმუშის ფრაგმენტი. ყვითელი ისარი მიუთითებს პორტული ვენის ტოტს; წითელი ისრები მიუთითებს სინუსოიდური კაპილარების ტვიფრებს.

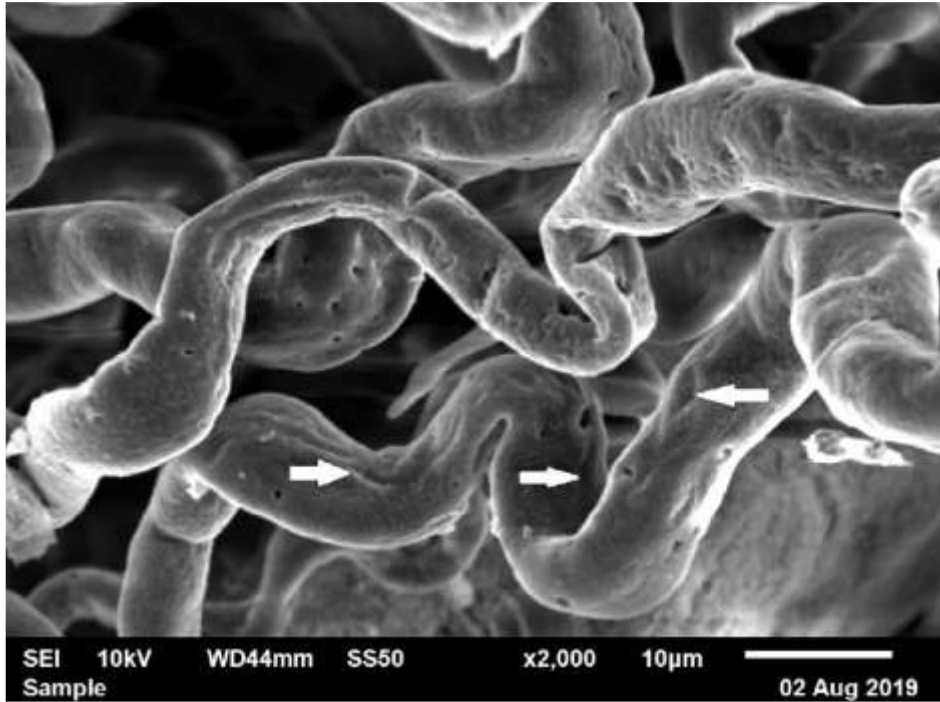
სკანოგრამებზე განირჩევა ერთმანეთთან დაკავშირებული უსწორმასწორო ცილინდრის მსგავსი ფორმების სხვადასხვა დიამეტრის სისხლის მილების ტვიფრები, მკვეთრი კონტურებით. ტვიფრების ზედაპირი „დაჭიმულია“. მათზე განირჩევა შესაბამისი ტუბულური სტრუქტურებისათვის დამახასიათებელი შედარებითი შევიწროებისა და გაფართოების ზონების მონაცვლეობა, ასევე ენდოთელიოციტთა ბირთვისშემცველი ზონების ანაბეჭდები (სურათი N4).

აღსანიშნავია, ყველა ეს თავისებურება სრულად არის შენარჩუნებული ტვიფრების მასკანირებელი ელექტრონული მიკროსკოპით დაბალი ვაკუუმის პირობებში ოქროთი დაფარვის გარეშე გამოკვლევის დროსაც (სურათი N5).

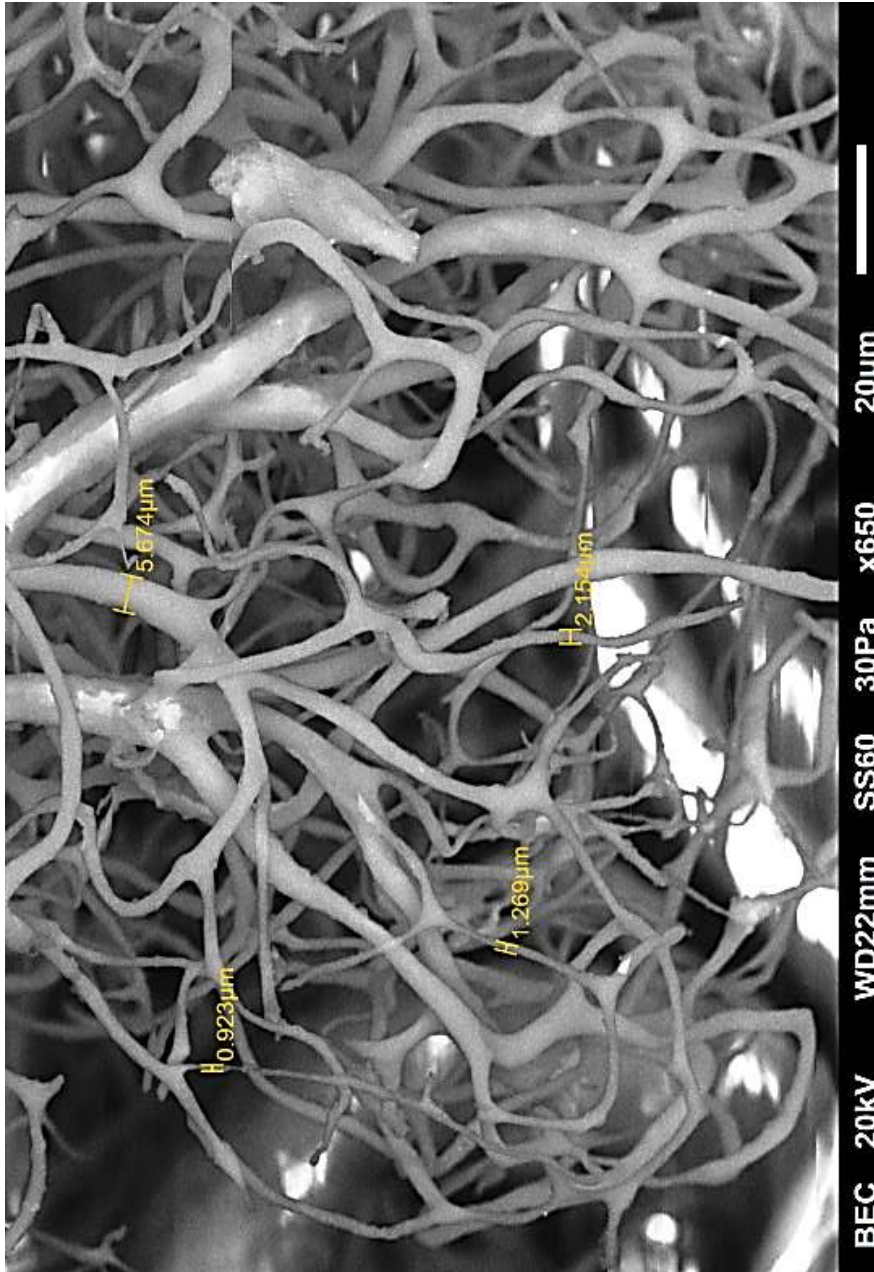
სგმ ერთნაირი წარმატებით ავსებს, როგორც ცირკულაციური კალაპოტის, ისე სადინარების, როგორც მსხვილი კალიბრის, ისე უწვრილეს (ერთ მიკრონზე მცირე) ტოტებს (სურათი N6).



სურათი N4. ღვიძლის კარის ვენის და კაპილარული ქსელის ფრაგმენტი. ოქროთი დაფარული ნიმუშის მასკანირებელი ელექტრონული მიკროსკოპია; შედარებითი შევიწროების ზონები [\Rightarrow]; ენდოთელიოციტების ბირთვისშემცველი ზონების ანაბეჭდები [$>$]

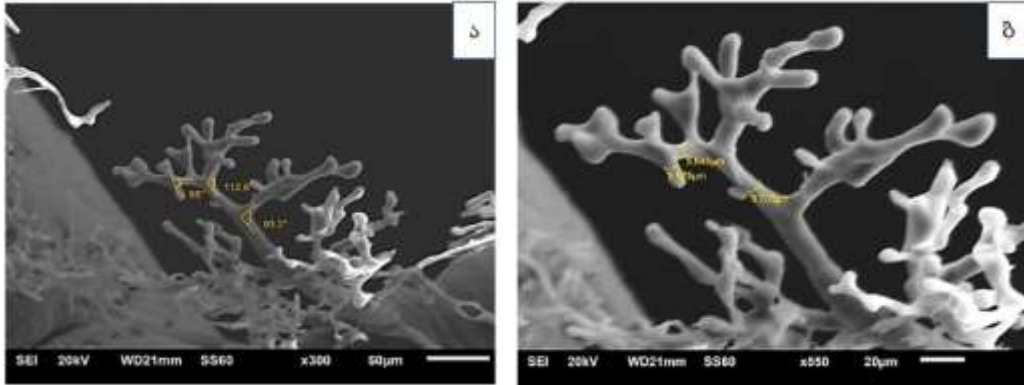


სურათი N5: კუჭის სისხლმილოვანი კალაპოტის კოროზიული მიკროპრეპარატი. ოქროთი დაუფარავი ნიმუშის მასკანირებელი ელექტრონული მიკროსკოპია; ენდოთელიოციტების ბირთვისშემცველი ზონების ანაბეჭდები [⇨];

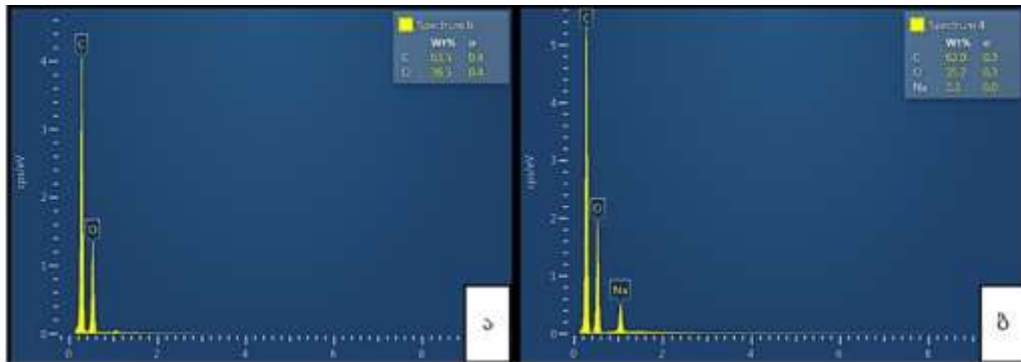


სურათი N6: კუჭის მიკროციკულაციური კაპოტის ტვიფრი. ოქროთი დაუფარავი ნიმუშების მასკანირებელი ელექტრონული მიკროსკოპია;

ამასთანავე, ტვიფრები ექვემდებარება არა მხოლოდ სიგრძისა და დიამეტრის, არამედ დატოტვის კუთხეთა გაზომვებსაც (სურათი N7ა,ბ), ასევე, სგმ-ის შემადგენლობის რენტგენოსპექტრულ ანალიზს (სურათი N8ა,ბ).



სურათი N7. ოქროთი დაფარული ვირთაგვის ღვიძლის სისხლმილების კოროზიული მიკროპრეპარატის მასკანირებელი ელექტრონული მიკროსკოპია; ა) დატოტიანების კუთხის გაზომვის შესაძლებლობა ბ) სისხლმილის დიამეტრის გაზომვის შესაძლებლობა

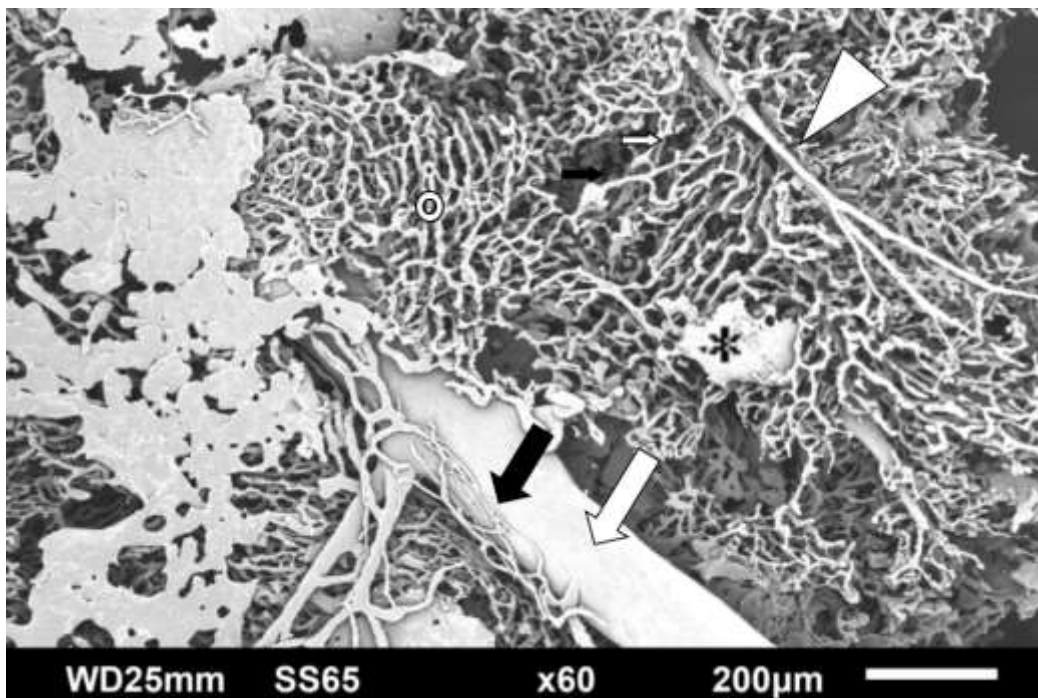


სურათი N8: ოქროთი დაფარული კოროზიული მიკროპრეპარატის ფრაგმენტის ნიმუშის გამყარებადი საინექციო მასის მოლეკულური შემადგენლობის რენტგენოსპექტრულ ანალიზი (ნაჩვენებია მოლეკულების სპექტრი თითოეულის შემცველობის პროცენტული მაჩვენებლით და კვადრატული გადახრით. ა) შეუღებავი ნიმუში ბ) შეღებილი ნიმუში

პიგმენტიანი და უპიგმენტო სგმ-ის ინიექციის შემდეგ მიეზული ტვიფრები ერთამანეთისაგან გასხვავდება მოლეკულური შემადგენლობით (სურათი N8). ეს იძლევა საშუალებას, ერთ ნიმუშში ერთამანეთისაგან განსხვავდეს (ამოცნობილ იქნას) სხვადასხვა ფერის სგმ-ით ინიექცირებული სისხლმილოვანი კალაპოტების ტვიფრების ფრაგმენტები.

კოროზიული მიკროპრეპარატების ნაწილზე აღინიშნება სგმ-ის ტუბულური სტრუქტურებიდან „გამოსვლის“ (გამოჟონვის), ე.წ. „ექსტრავაზაციის“

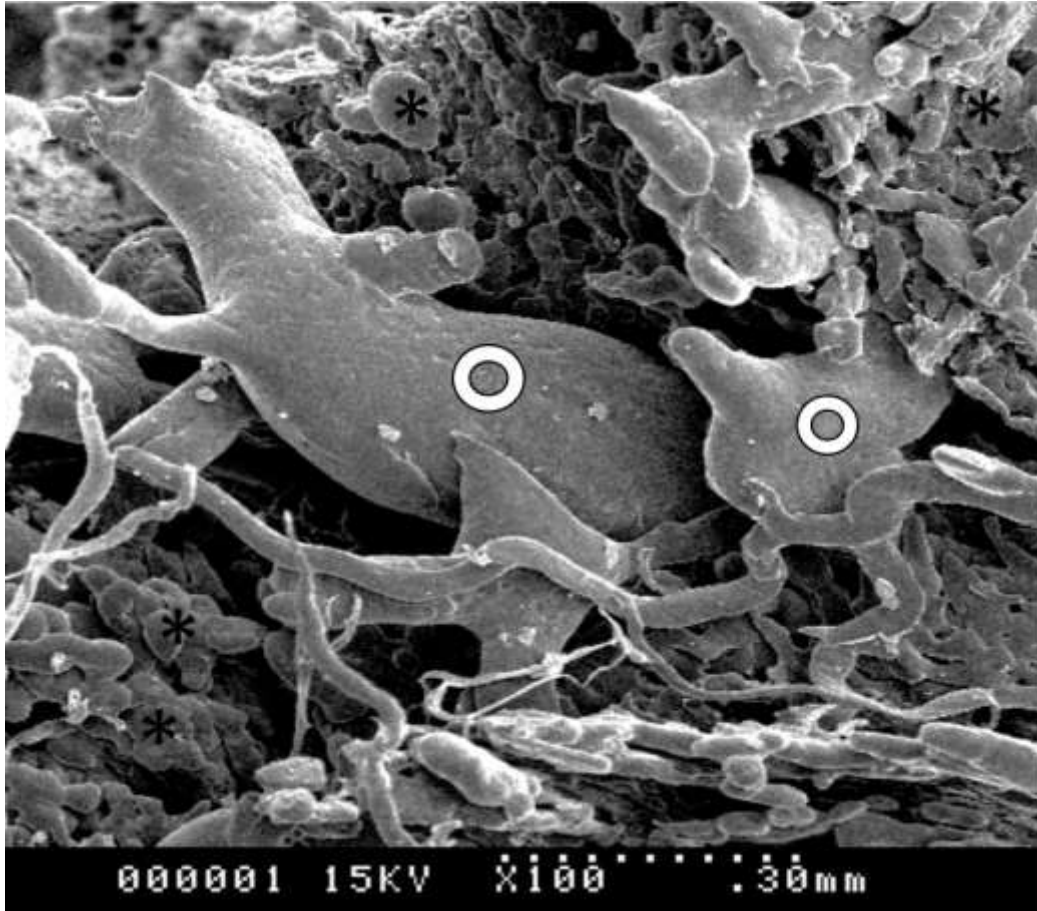
უბნები, სადაც ეს „ექსტრავაზატები“ ქმნიან ტიპურ კონგლომერატებს ან ფირფიტებს. ამ გამონაჟნთა ზედაპირზე ასახულია ირგვლივმდებარე შემაერთებული ქსოვილების (მათ შორის ფასციების) შემადგენელი სტრუქტურული კომპონენტების კვალი. შესაბამისად, ასეთი „ექსტრავაზატების“ ზედაპირები არაჰომოგენურია, ხშირად შეიცავს ნაპრალებს ან დეფექტებს (განსაკუთრებით ფასციისქვეშა ბრტყელი გამოჟონები). ეს დეფექტები, ხშირად, „ექსტრავაზატებს“ საცერის ფორმას აძლევს (სურათები N9;N10)



სურათი N9. ვირთავას ღვიძლის სისხლის მილების ტვიფრები (მიღებულია საინექციო გამყარებადი მასის გულმკერდის აორტიდან ინიექციის შემდეგ). ვენის ტოტი (⇨) ; ღვიძლის არტერიის ტოტი (▷); პერიბილიური სისხლძარღვოვანი ქსელი (➡); სგმ-ის ნაჟღენტები (*). ოქროთი დაფარული კოროზიული მიკროპრეპარატის ფრაგმენტის მასკანირებელი ელექტრონული მიკროსკოპია.

ზოგი ნაჟღენტიდან სათავეს იღებს 10-25 მკმ სიგანის ლიმფური მილების ტვიფრები, რომლებიც ხასიათდება ტიპური შებრტყელებული ფორმით, ყრუდ დაბოლოებული განტოტებებით და შევიწროვებების უბნების არსებობით (რაც შეესაბამება სარქველების განლაგების ადგილებს). ლიმფური მილების ტვიფრების

ზედაპირზე აღინიშნება ლიმფოენდოთელიოციტების ბირთვების შემცველი ზონების ტიპური ანაბეჭდები.



სურათი N10. ოქროთი დაფარული კოროზიული მიკროპრეპარატის ფრაგმენტის ელექტრონული მასკანირებელი მიკროსკოპია. ლიმფური მილების ტვიფრები(⊙); სგმ-ის ნაჟღენტები (*).

კოროზიული ტვიფრების მეთოდით კვლევისას სგმ-ის სიახლე ფრიად მნიშვნელოვანია იმდენად, რამდენადაც ის ხშირად გამოიყენება არა მხოლოდ მიკროპრეპარატების, არამედ მაკროპრეპარატების დასამზადებლადაც, რაც მკვეთრად ზრდის მის დანახარჯს და შესაბამისად, ფინანსებს. ჩვენს მიერ მოწოდებული სგმ, რომელიც ასევე სტომატოლოგიურ პრაქტიკაში გამოიყენებადი აკრილის ჯგუფის ფისის საფუძველზეა შექმნილი, ხასიათდება ისეთი სიბლანტით,

ცხრილი N2: კოროზიული ნიმუშების მახასიათებლების შეფასება

სგმ-ის სრულყოფილი ინიექციის ვიზუალური კონტროლის შესაძლებლობა	+++	სურათი N1 ა,ბ
სინათლის სტერეო-მიკროსკოპით გამოკვლევის შესაძლებლობა	+++	სურათი N2 სურათი N3
ოქროთი დაფარვის შესაძლებლობა	+++	სურათი N4 ა,ბ
მასკანირებელ ელექტრონულ მიკროსკოპში ელექტრონებით როგორც პირდაპირი, ისე არეკვლილი ელექტრონებით დაბომბვისადმი მდგრადობა და ტუბულური სტრუქტურის სანათურისმხრივი ზედაპირის რეპლიკაციის უნარი როგორც მაღალი ისე დაბალი ვაკუუმის პირობებში	+++	სურათი N5 სურათი N6
წვრილ ტუბულებში გაღწევის და მათი რეპლიკაციის უნარი	+++	სურათი N 6
სხვადასხვა გაზომვის შესაძლებლობა	+++	სურათი N 7ა,ბ
რენტგენოსპექტრული ანალიზის შესაძლებლობა	+++	სურათი N 8

რომ წარმატებით ახერხებს როგორც მსხვილი, ისე წვრილი კალიბრის (1-მკმ-მდე დიამეტრის) ტუბულების რეპლიკაციას და იძლევა პრაქტიკულად ისეთსავე შედეგებს, როგორც მიიღწევა გამოცდილი, მაგრამ ძვირად ღირებული რეზინების - Technovit 7100, Batson's # 17 and Mercocx CL-2B - გამოყენებისას (Vodenicharov 2007). აღსანიშნავია, რომ ზემოაღნიშნული, სტომატოლოგიურ პრაქტიკაში ფართოდ გამოყენებული ფისები გამოიყენება მრავალ ქვეყანაში (ISO 9001, ISO 13485; GMP), რაც მათ არატოქსიკურობას ადასტურებს.

ჩვენს მიერ რეკომენდებული სგმ თავის სიბლანტეს ინარჩუნებს ათი წუთის განმავლობაში, რაც საშუალებას იძლევა საკვლევი ტუბულარული სტრუქტურების ინიექცია განხორციელდეს აჩქარების გარეშე. ამასთანავე, როგორც ზემოთ იქნა ნაჩვენები, სგმ გაბლანტებას იწყებს მე-10 წუთიდან, რაც ახდენს ინიექციებული მასის „უკუქცევის“ პრევენციას და ხელს უწყობს სრულფასოვანი ტვიფრების მიღებას. აღსანიშნავია ისიც, რომ გამყარების პროცესში ჩვენი სგმ პრაქტიკულად არ ექვემდებარება შეკუმშვას (shrinkage) რაც საფუძველს იძლევა, რომ ტვიფრების

გაზომვით მიღებული მონაცემები ჩაითვალოს შესაბამისი ტუბულური სტრუქტურების სანათურების ნატურალურ ზომებად.

ჩვენს შემთხვევაში საღებავად გამოყენებული პიგმენტები, რომლებიც თან ახლავს Protacril M-ის კომერციულ ნაკრებს (წითელი, ლურჯი და ყვითელი პიგმენტები), ორგანულად იხსნებიან Protacril M-ის თხევად კომპონენტში და არ ცვლიან არც სგმ-ის სიბლანტეს, არც გამყარების დროს და გამყარების ტემპერატურას. ამდენად, დასახელებული საღებავები არ ქმნის ბარიერს მასკანირებელი ელექტრონული მიკროსკოპით გამოკვლევისათვის, ამასთანავე, ხელს უწყობს სხვადასხვა ტუბულური სისტემების (სისხლის მიღების, სადინარების სისტემის) ცალ-ცალკე, ისე ერთდროულად გამოკვლევას სინათლის (დიგიტალური) მიკროსკოპით. ამავდროულად, ის იძლევა საშუალებას, ინიექციის პროცესში, ორგანოებზე (განსაკუთრებით, პარენქიმულ ორგანოებზე - ღვიძლზე, თირკმელზე) დაკვირვებით შევაფასოთ მიკროცირკულაციური კლაპოტის ადექვატურად შევსების ხარისხი, როგორც ეს აღწერილია სხვა მკვლევართა მიერ (Dezso et al. 2012; Papp et al. 2009) და როგორც, ეს ჩვენც ვაჩვენეთ (სურათი N1ა,ბ).

ამასთანავე, აღასანიშნავია, რომ ამ საღებავების გამოყენება არ თხოულობს დამატებით ძალისხმევას და ხარჯებს (ისინი შედის კომერციული კიტის შემადგენლობაში).

გამომდინარე იქიდან, რომ სტომატოლოგიურ პრაქტიკაში გამოყენებული აკრილის ფისების (პოლიმერიზებადი რეზინების) მექანიკური თვისებები - ზედაპირის სიმყარე, მდგრადობა ძალის და წნევის მიმართ, ასევე, აბრაზიის და ტუტის ზემოქმედების მიმართ კარგადაა შესწავლილი (Wang et al. 2003), წინასწარვე ცხადი იყო რომ პროტაკრილით მიღებული ტვიფრები იქნებოდა მყარი და სრულად შეინარჩუნებდა ფორმას ტუტეებში ქსოვილთა კოროზიის დროს.

ჩვენს მიერ მიღებული ტვიფრების გამძლეობას მასკანირებულ ელექტრონულ მიკროსკოპში ელექტრონებით „დაბომბვისადმი“ ადასტურებს ის ფაქტი, რომ მიკროსკოპის ხანგრძლივი, 1-2 საათიანი სეანსების დროს არ აღნიშნულა

ტვიფრების ზედაპირზე ის ტიპური აფეთქებები, რომლების აღინიშნება ისეთ შემთხვევებში, როდესაც საკვლევი ზედაპირი სენსიტიურია ელექტრონული ნაკადის მიმართ (Giuvärășteanu, Giuvărășteanu, and Giuvărășteanu 2007). ამასთანავე, აღსანიშნავია, რომ ჩვენი ტვიფრები ელექტრონებით „დაბომბვის“ მიმართ რეზისტენტობას ინარჩუნებდნენ როგორც დაბალი ვაკუუმის (ნატიური ტვიფრების გამოკვლევისას), ისე მაღალი ვაკუუმის პირობებში (ოქროთი დაფარული ტვიფრების გამოკვლევისას).

ფოტოებზე წარმოდგენილი წვრილი მილოვანი სტრუქტურების ტვიფრების უწყვეტობა, მათი ზედაპირების „დაჭიმულობა“ და მათზე შესაბამისი ტუბულების სანათურისმხრივი ზედაპირების რელიეფის ნეგატიური ასახვა, ადასტურებს, რომ ჩვენს მიერ დამზადებული კოროზიული ტვიფრების მასკანირებელი ელექტრონული მიკროსკოპით მიღებული გამოსახულებები არ ჩამოუარდება საერთაშორისოდ აღიარებული სგმ-ების საშუალებით მიღებული ტვიფრების ანალოგიურ გამოსახულებებს. ამასთანავე, Protacril M-ის საფუძველზე მომზადებული ერთი ლიტრი სგმ-ის ფასი არ აღემატება 80 აშშ დოლარს, რაც მნიშვნელოვნად (10-ჯერ და მეტად) ჩამორჩება Batsom 17-ის ან Mercox CL-2B-ის ღირებულებას, თანაც, ადვილად ხელმისაწვდომია თითქმის ყველა ქვეყანაში.

Protacril M -ის ბაზაზე დამზადებული ტვიფრები აბსოლუტურად მდგრადია ფუძე ხსნარების - ტუტების და Triton X-100-ის (SigmaAldrich), ასევე წყლის მიმართ. აქედან გამომდინარე, სგმ-ის ინიექციის შემდგომ ქსოვილთა კოროზიისათვის მიზანშეწონილია ტუტის გამოყენება, ხოლო ტუტისა და Triton X-100-ის ჩამორეცხვა წყლით. მიღებული ტვიფრების ფუძეებისა და წყლის მიმართ, ასევე ჰაერზე გამოშრობის მიმართ მდგრადობას ადასტურებს ტვიფრების იგივე მახასიათებლები, რომლებიც ზემოთ აღვნიშნეთ: უწყვეტობა, ზედაპირების „დაჭიმულობა“ და მათზე შესაბამისი ტუბულების სანათურისმხრივი ზედაპირების რელიეფის ანაბეჭდები.

მნიშვნელოვანია, რომ ჩვენს მიერ მიღებული სგმ-ის გამყარების (პოლიმერიზაციის) ტემპერატურაც არ აღემატებოდა 45°C-ს.

ამდენად, ჩვენს მიერ შემუშავებული რეცეპტით შექმნილი სგმ-ის მახასიათებლების, ასევე მისი გამოყენებით დამზადებული კოროზიული პრეპარატების სინათლის (დიგიტალური) და მასკანირებელი ელექტრონული მიკროსკოპით გამოკვლევის შედეგები ადასტურებს, რომ ეს ნარევი აკმაყოფილებს კოროზიული პრეპარატების მოსამზადებელი საინექციო მასების მიმართ წაყენებულ ყველა ძირითად მოთხოვნას და წარმატებით შეიძლება იქნას გამოყენებული შესაბამისი კვლევების ჩატარებისათვის.

აღნიშნული მასისი ინიექციით ჩვენს მიერ შესწავლილი იქნა ღვიძლის პორტული კალაპოტის ტვიფრები ნორმულად, ღვიძლის რეზექციის და რე-რეზექციის შემდგომ სხვადასხვა ვადებზე (იხ. თავები 4.2 და 4.3).

4.2 ღვიძლის 2/3 რეზექციის შემდგომი რეგენერაციის თავისებურებები ოპერაციიდან ორი კვირის განმავლობაში

ღვიძლის რეზექციიდან 24, 48 და 96 საათის შემდეგ ჰეპატოციტების ფართობი და პერიმეტრი კონტროლთან შედარებით მომატებულია აცინუსის როგორც პირველ, ასევე მესამე ზონებში ($p < 0.001$). რეზექციიდან 1 კვირის შემდეგ აცინუსის მესამე ზონის ჰეპატოციტების ფართობი და პერიმეტრი ნორმასთან შედარებით ნაკლებია ($p < 0.05$), ხოლო პირველი ზონის ჰეპატოციტების პერიმეტრი და ფართობი აღემატება ნორმის ანალოგიურ მაჩვენებლებს ($p = 0,05$). ამასთანავე, ამ ვადაზე ღვიძლის აცინუსის როგორც პირველი, ასევე მესამე ზონის ჰეპატოციტების პერიმეტრი და ფართობი ნაკლებია რეგენერაციის წინა ვადების ანალოგიურ მონაცემებთან შედარებით ($p < 0,05$). რეზექციიდან 2 კვირის შემდეგ, რეგენერირებული ღვიძლის ჰეპატოციტების ფართობი და პერიმეტრი, აცინუსის როგორც პირველ, ასევე მესამე ზონებში, აღემატება ნორმის და რეზექციიდან ერთი კვირის თავზე მიღებულ ანალოგიურ მაჩვენებლებს ($p < 0.001$).

პირველი საკვლევი ჯგუფის ვირთაგვის ღვიძლისთვის აცინუსის პირველი და მესამე ზონის ჰეპატოციტების პერიმეტრი და ფართობი თითოეულ ვადაზე მოცემულია ცხრილებში N3 და N4.

ერთსა და იმავე ვადაზე ზონების მიხედვით ჰეპატოციტების ფართობებისა და პერიმეტრების შედარება უჩვენებს, რომ, როგორც ნორმაში, ისე რეგენერაციის 24-ე საათზე, მესამე ზონის ჰეპატოციტების ფართობი აღემატება პირველი ზონის ჰეპატოციტების ფართობს (შესაბამისად $p=0.01$; $p=0.005$), ხოლო ჰეპატოციტების პერიმეტრებს შორის სარწმუნო სხვაობა არ ვლინდება (შესაბამისად $p=0.06$; $p>0.9$).

ვითარება შეცვლილია რეგენერაციის 48-ე და 96-ე საათებზე, როდესაც აცინუსის პირველი ზონის ჰეპატოციტების ფართობი და პერიმეტრი აღემატება მესამე ზონის ჰეპატოციტების ფართობს და პერიმეტრს ($p<0,05$).

რეგენერაციის ერთი კვირის შემდეგ პირველი ზონის ჰეპატოციტების ფართობი სარწმუნოდ მეტია ვიდრე მესამე ზონის ჰეპატოციტების ფართობი ($p=0.009$), ხოლო პერიმეტრებს შორის სხვაობა არ არის სარწმუნო ($p=0.1$).

რეგენერაციის ორი კვირის შემდეგ აცინუსის პირველი ზონის ჰეპატოციტების ფართობი და პერიმეტრი სარწმუნოდ არ განსხვავდება მესამე ზონის ჰეპატოციტების ფართობისა და პერიმეტრისაგან ($p=0.5$; $p=0.2$).

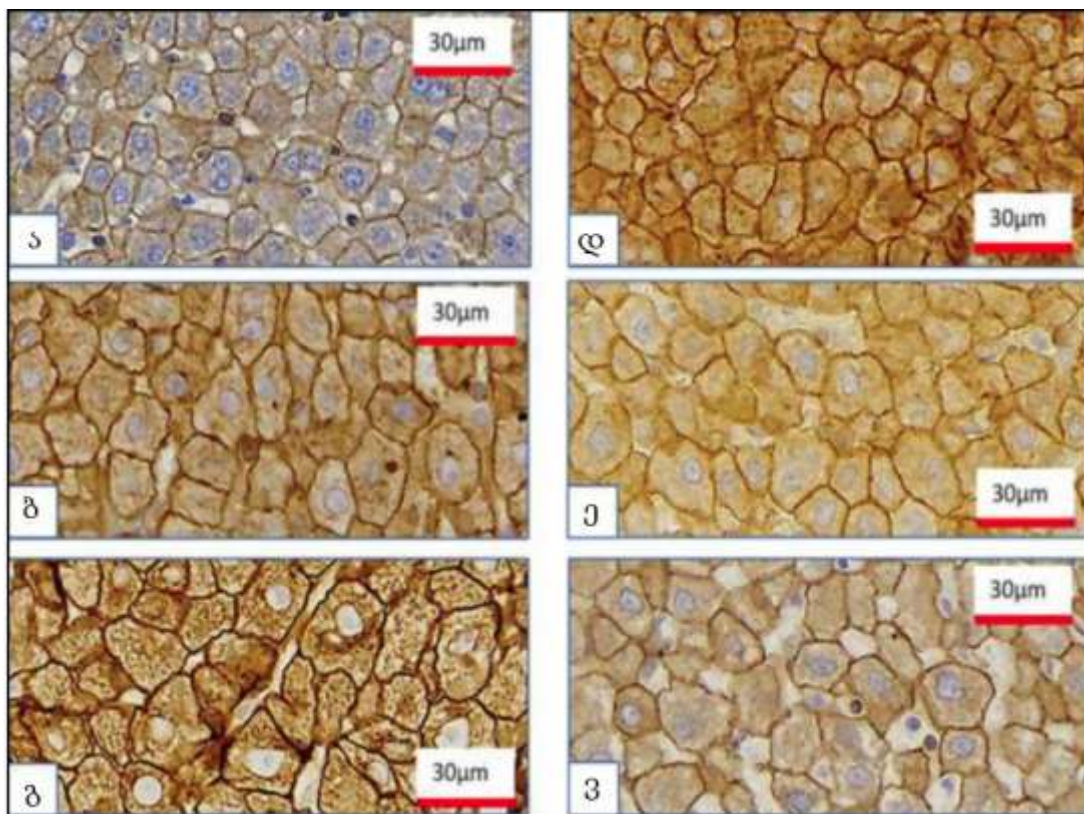
აღნიშნული მონაცემები გრაფიკული სახით წარმოდგენილია N2 და N3 დიაგრამებზე.

ცხრილი N3. აცინუსის პირველი ზონის ჰეპატოციტების პერიმეტრისა და ფართობის გაზომვის შედეგები

გაზომვის ზონა და ვადა	I ზონა ფართობი μm^2						I ზონა პერიმეტრი μm					
	ნორმა	24 სთ	48სთ	96სთ	1 კვირა	2 კვირა	ნორმა	24 სთ	48სთ	96სთ	1 კვირა	2 კვირა
მონაცემები												
საშუალო	255	349	479	315	275	389	62	76	93	74	63	77
მინიმუმი	128	203	228	135	132	219	44	52	65	47	46	53
მაქსიმუმი	418	780	982	863	734	737	88	106	150	108	92	105
სტ. დევიაცია	66	97	160	117	88	120	8	11	16	13	11	12

ცხრილი N4. აცინუსის მესამე ზონის ჰეპატოციტების ჰეპატოციტების პერიმეტრისა და ფართობის გაზომვის შედეგები

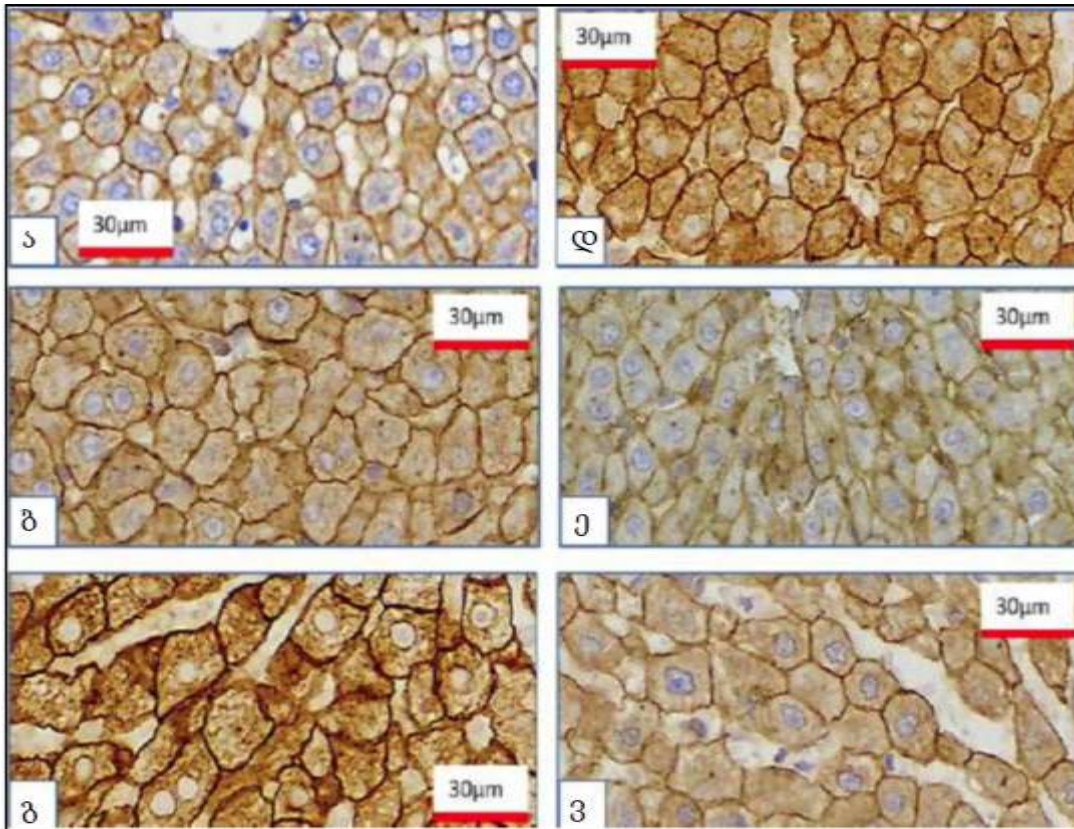
გაზომვის ზონა და ვადა	III ზონა ფართობი μm^2						III ზონა პერიმეტრი μm					
	ნორმა	24 სთ	48სთ	96სთ	1 კვირა	2 კვირა	ნორმა	24 სთ	48 სთ	96 სთ	1 კვირა	2 კვირა
მონაცემები												
საშუალო	284	388	400	347	244	379	64	76	77	75	61	74
მინიმუმი	119	224	124	34	34	160	47	54	50	49	42	51
მაქსიმუმი	523	665	897	654	506	715	90	105	111	103	83	104
სტ. დევიაცია	88	95	131	97	76	118	10	11	13	12	9	12



სურათი N11: ვირთაგვას ღვიძლის აცინუსის პირველი ზონის ჰეპატოციტები. დასკანირებული ჰისტოლოგიური პრეპარატები. იმუნოჰისტოქიმიური შეღებვა - CK8. ა) ნორმა ბ) პპ-დან 24 სთ; გ) პპ-დან 48 სთ; დ) პპ-დან 96 სთ; ე) პპ-დან 1 კვირა; ვ) - პპ-დან 2 კვირა.

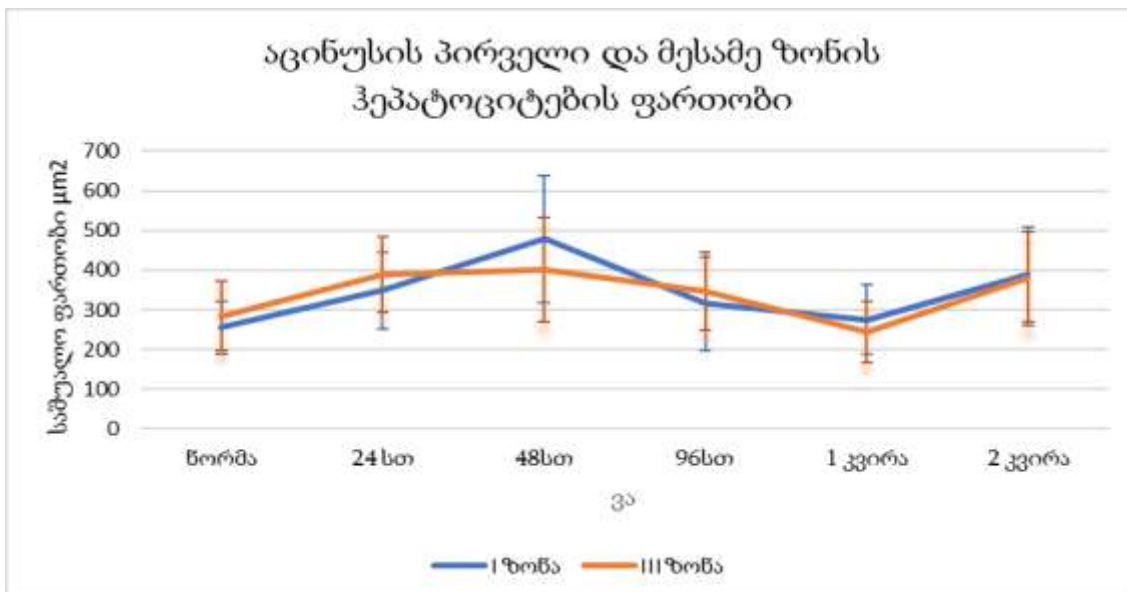
ნორმული ვირთაგვების ღვიძლის ჰისტოლოგიური კვლევით ხშირად შესაძლებელია წილაკების იდენტიფიცირება, სადაც ჰეპატოციტები განლაგებულია რადიალურად, ჰეპატოციტების ერთი (იშვიათად ორი) რიგისაგან შემდგარი ფირფიტების სახით, რომელთა შორის არსებული სინუსოიდები მეტ-ნაკლებად თანაბარი ზომისაა (სურათები N11ა;12ა,).

რეგენერაციის 24 და 48 საათის შემდეგ გართულებულია წილაკების იდენტიფიცირება, ხოლო იმ წილაკების ზომები, რომელთა კონტურების იდენტიფიკაციაც შესაძლებელია, მომატებულია. ჰეპატოციტების ფირფიტების რადიალური განლაგება და არქიტექტონიკა დარღვეულია. ისინი ჩანაცვლებულია ღვიძლის უჯრედებისა და სინუსოიდური კაპილარებისაგან შედგენილი

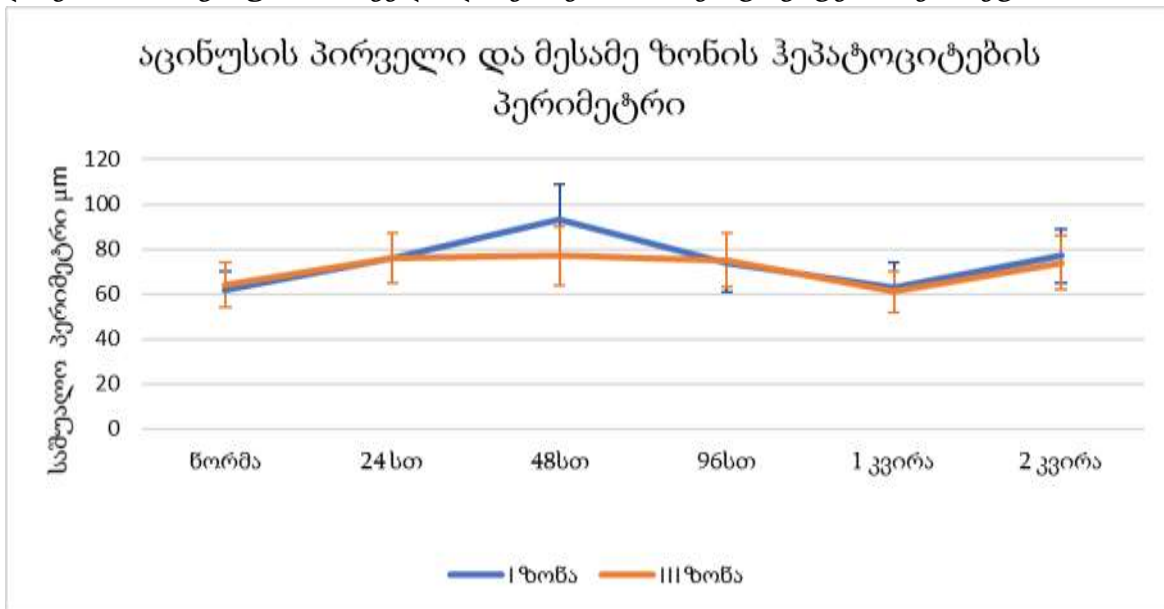


სურათი N12: ვირთაგვას ღვიძლის აცინუსის მესამე ზონის ჰეპატოციტები. დასკანირებული ჰისტოლოგიური პრეპარატები. იმუნოჰისტოქიმიური შეღებვა - CK8. ა) ნორმა ბ) პპ-დან 24 სთ; გ) პპ-დან 48 სთ; დ) პპ-დან 96 სთ; ე) პპ-დან 1 კვირა; ვ) - პპ-დან 2 კვირა.

დიაგრამა N2: აცინუსის პირველი და მესამე ზონის ჰეპატოციტების ფართობი



დიაგრამა N3: აცინუსის პირველი და მესამე ზონის ჰეპატოციტების პერიმეტრი



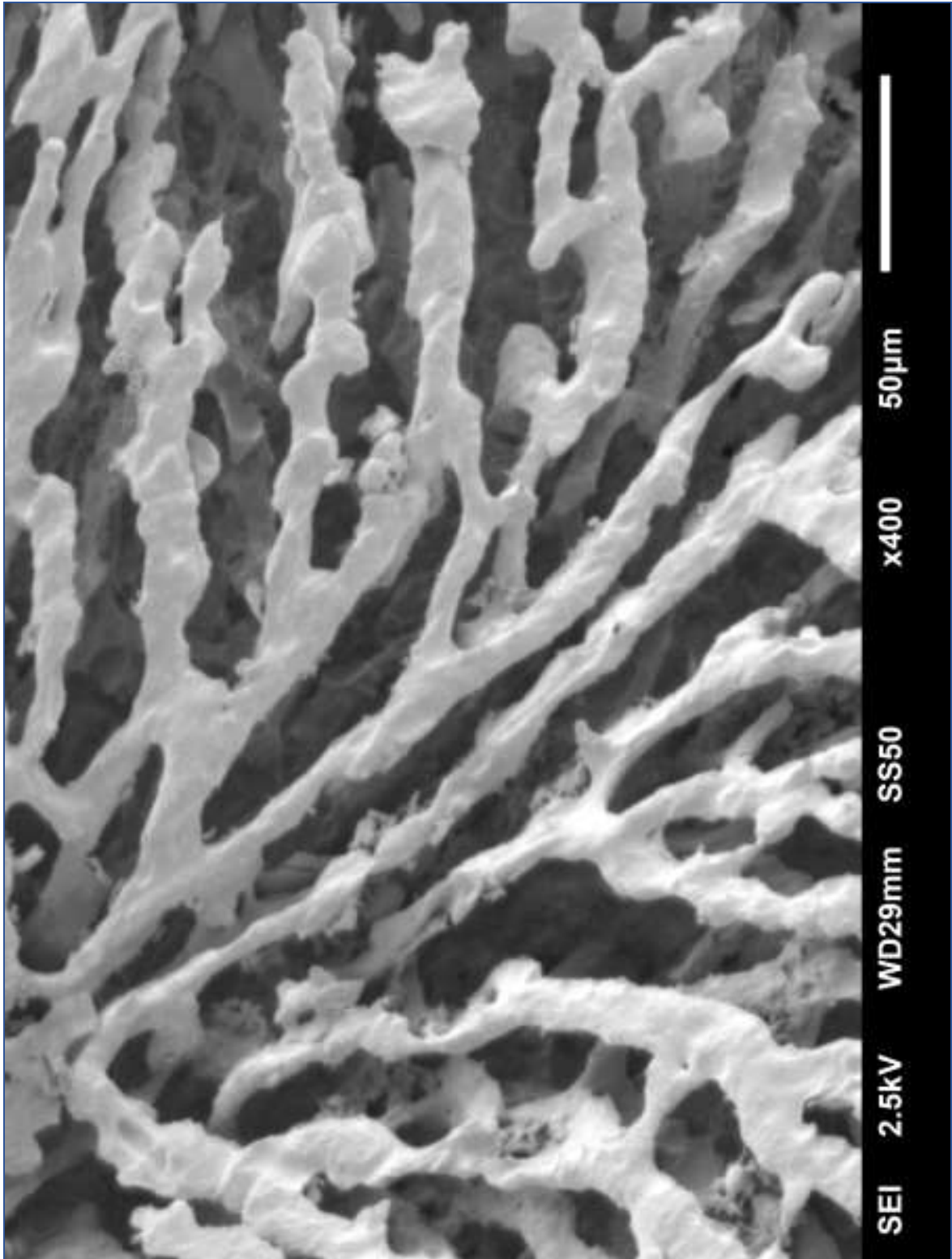
კონგლომერატით, რომლის სხვადასხვა უბანშიც სხვადასხვა ინტენსივობით აღინიშნება უსინუსოიდო (უსისხლძარღვო) უბნები, ასევე უბნები, სხვადასხვა ზომის და ფორმის სინუსოიდებით (რომელთა ნაწილი მკვეთრად დილატირებულია). ჰეპატოციტების ციტოპლაზმური მებრანის ტიპური კონტურები შეცვლილია, ზოგიერთ ჰეპატოციტზე ჩნდება ციტოპლაზმური წანაზარდები.

რეგენერაციის 48-ე საათზე აღინიშნება მრავლობითი მიტოზური ფიგურები (სურათები N11 ბ,გ, N12 ბ,გ). 96-ე საათზე მიტოზური ფიგურები გვხვდება ერთეული რაოდენობით. ჰეპატოციტთა ნაწილი განიცდის დესტრუქციულ-ნეკროზულ ცვლილებებს. ასეთი ნეკროზული ჰეპატოციტები ხშირად ესაზღვრებიან ორბირთვიან, დიდი ზომის ან მიტოზურ ჰეპატოციტებს. ნეკროზული ჰეპატოციტები ასევე ხშირად გვხვდება ე.წ. უსისხლძარღვო უბნებში (სურათები N11დ; N12დ). რეგენერაციიდან 1 კვირის თავზე ღვიძლის ქსოვილი იბრუნებს მეტ-ნაკლებად ტიპურ არქიტექტონიკას, ამასთანავე, იმ წილაკების ზომა, რომელთა იდენტიფიცირებაც შესაძლებელია ჰისტოლოგიურ

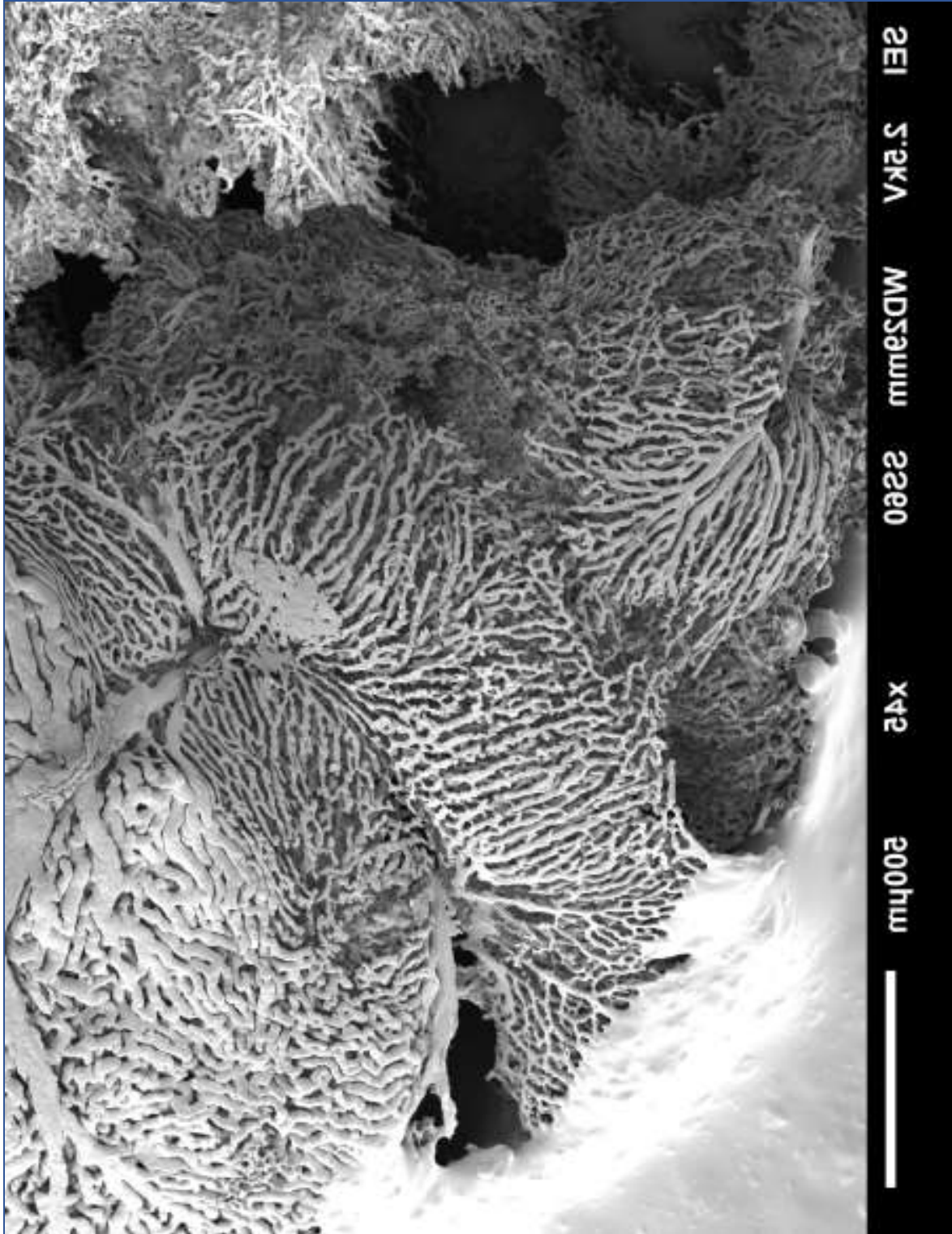
პრეპარატებზე, უფრო დიდია ვიდრე ნორმაში. სინუსოიდთა ნაწილი დილატირებულია, ამასთანავე ცალკეულ უბნებში აღინიშნება მკვეთრად უსწორმასწორო სინუსოიდები გაკვირტული ტოტის შესახედაობით. ასეთი სინუსოიდების მიმდებარე ჰეპატოციტების პლაზმური მემბრანაც მკვეთრად უსწორმასწოროა, ზოგჯერ იმდენად, რომ ღვიძლის უჯრედებს ერთგვარი ვარსკვლავისებური ფორმა აქვთ (სურათები N11ე; N12ე; N13; N14).

რეგენერაციის 24-ე, 48-ე და 96-ე სთ-ზე ჰეპატოციტები თავიანთი ფორმით მკვეთრად განსხვავდება ნორმული ჰეპატოციტების ზომისაგან. ჰეპატოციტების ნორმისთვის ტიპური, მეტ-ნაკლებად მსგავსი ზომების მქონე მრავალკუთხა პარალელეპიპედის მსგავსი ფორმები (სურათები N11ა; N12ა) ჩანაცვლებულია მკვეთრად განსხვავებული ფორმისა და ზომის ჰეპატოციტებით, რომლებიც ერთმანეთს უკავშირდებიან უჩვეული ფორმის პლაზმური მემბრანის მორჩისებრი წანაზარდების საშუალებით, ისე, რომ მთელი პლასტის ჰისტოლოგიური სურათი წააგავს აწყობილი პაზლის კონსტრუქციას (სურათი N15). წანაზარდების საშუალებით ჰეპატოციტების ერთმანეთთან დაკავშირება უნდა მიუთითებდეს მათ შორის ახალი კავშირების შექმნას და ჰეპატოციტების ფირფიტების რემოდელინგს, იმის ანალოგიურად, როგორც ეს ნაჩვენებია აორტის ენდოთელიოციტების პლასტისათვის სისხლის წნევის ცვლილების პირობებში (Gusev, Baryshnikova, and Pyatetsky 1991).


აღსანიშნავია, რომ რეგენერაციიდან ერთი კვირის თავზე ზოგიერთ უბნებში აღინიშნება ინტენსიური სინუსოიდიზაცია (სურათი N16) და ღვიძლის ვენების წვრილი შენაკადების (ცენტრალური და სუბლობულური ვენების) სიმრავლე პორტული ტრიადების სიმწირის ფონზე (სურათი N17). ამავე ვადაზე კოროზიული პრეპარატების მასკანირებელი ელექტრონული მიკროსკოპით გამოკვლევისას ვლინდება სინუსოიდთა ქსელი, რომელიც სივრცულად მოსაზღვრავს სხვადასხვა ფორმისა და ზომის წილაკებს, მათ შორის ისეთებსაც, რომლებიც, თითქოსდა შექმნილია ორი „ნორმული“ წილაკის გაერთიანებით (მეგაწილაკი) (სურათი N14).



სურათი N13: ღვიძლის რეგენერაცია 33-დან 1 კვირაში. წვრილი სინუსოიდები უსწორო, ზიგ ზაგის ფორმის ზედაპირით. ელექტორნული მასკანირებელი მიკროსკოპია.

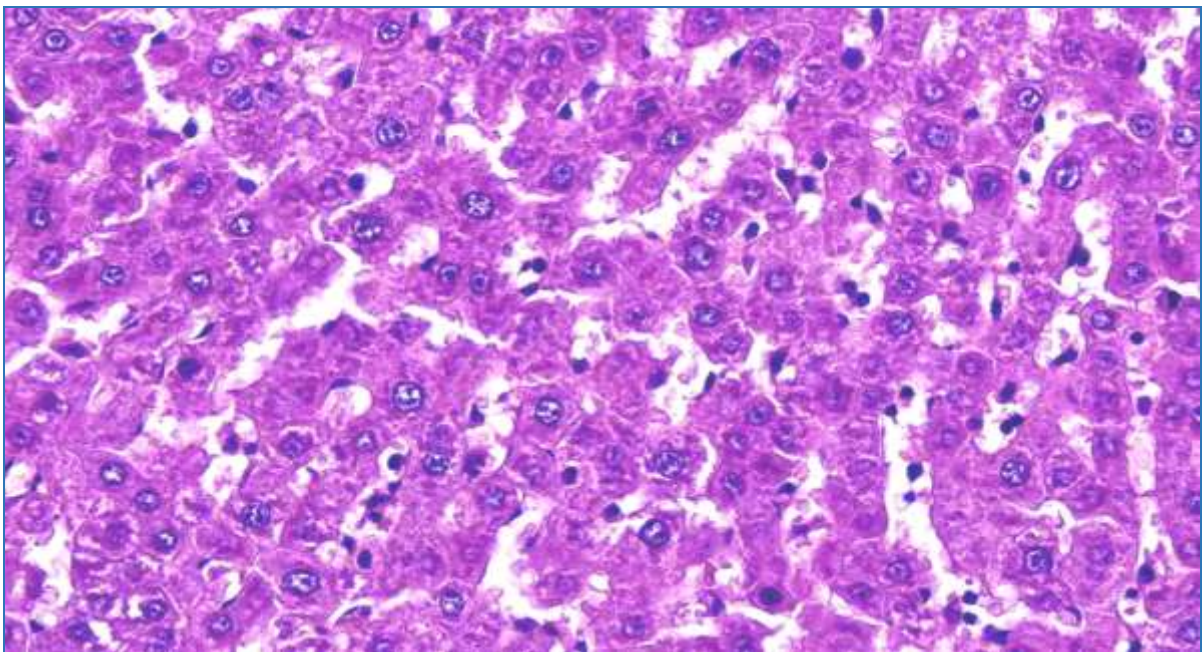


სურათი N14: ღვიძლის რეგენერაცია 33-დან 1 კვირაში. მოსაზღვრე წილაკების სინუსოიდული ქსელი. სხვადასხვა ფორმისა და დიამეტრის სინუსოიდების რეპლიკები (ტვიფრები). ელექტორნული მასკანირებული მიკროსკოპია.

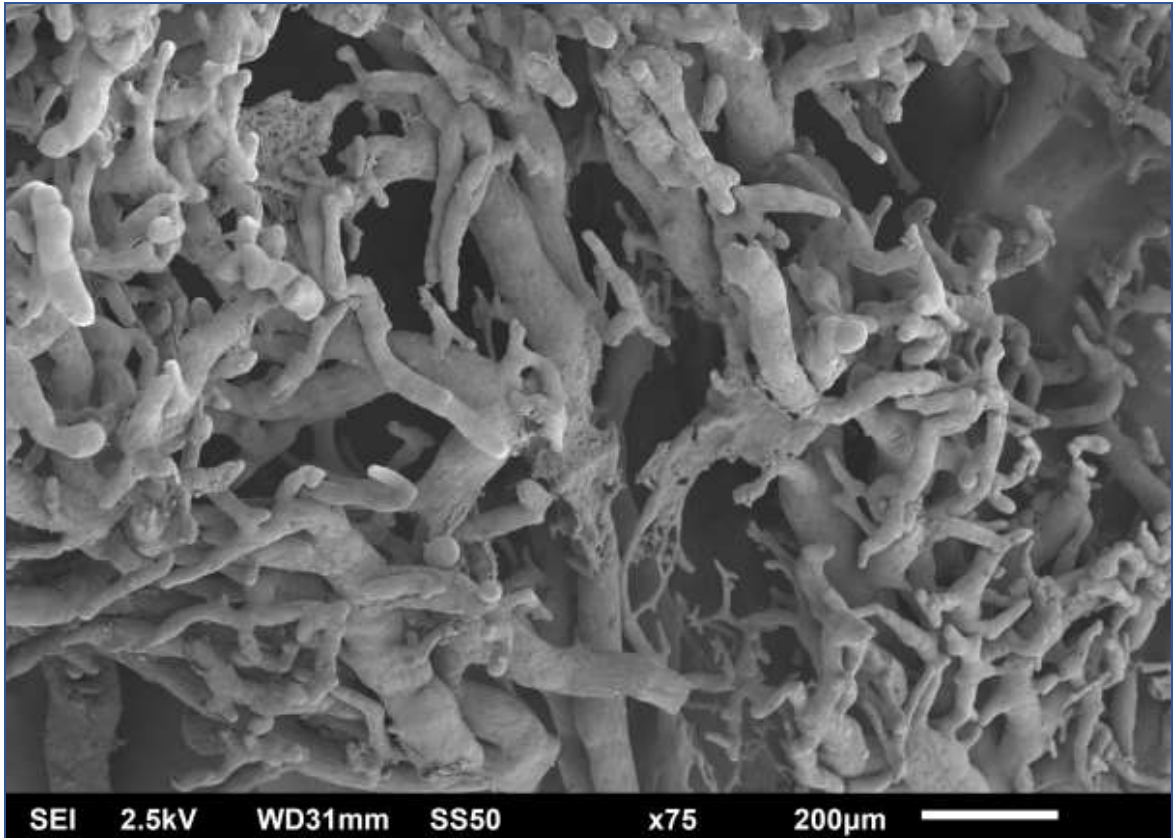


სურათი N15: ღვიძლის ჰისტოლოგიური სურათი კვ-დან 1 კვირაში; ა) იმუნოჰისტოქიმიური შეღებვა CK8-ით. ბ) რედაქტირებულია პროგრამა - ImageJ-ით. X1000. მკვეთრად განსხვავებული ფორმისა და ზომის ჰეპატოციტები, რომლებიც ერთმანეთთან დაკავშირებულია უჩვეული ფორმის პლაზმური მემბრანის პროტრუზიით, ისე, რომ მთლიანი მონაკვეთის ჰისტოლოგიური სურათი ჰგავს ფაზლის კონსტრუქციას (მოსაზღვრული წითელი წრით); ჰეპატოციტები ზიგზაგის მსგავსი პლაზმური მემბრანით (ვარსკვლავი).

სინუსოიდთა დიამეტრი ზოგჯერ მკვეთრად განსხვავებულია. განსაკუთრებით გაგანიერებულია ზედაპირულად მდებარე სინუსოიდები. ცალკეულ უბნებში აღინიშნება წვრილ (მცირე დიამეტრის) სინუსოიდთა ტვიფრები, რომელთაც გააჩნიათ უსწორმასწორო ხორკლიანი ზედაპირი მცირე ზომის კვირტისებური წანაზარდებით რაც ამ ტვიფრების კონტურს ზიგზაგისებურ ფორმას აძლევს, ზოგიერთ უბანში აღინიშნება ღვიძლის ვენების შენაკადებისა და მათთან დაკავშირებული მსხვილი სინუსოიდების ისეთი ტვიფრები, რომლებიც დამახასიათებელია სისხლძარღვთა სპრუტინგისთვის. ასეთი სპრუტინგული ტვიფრები ზოგჯერ ერთმანეთს ეანასტომოზება. ჩვენს მიერ მიღებული ჰისტოლოგიური და კოროზიული პრეპარატების შედეგების შედარებითი ანალიზი ადასტურებს, რომ კოროზიული პრეპარატების მასკანირებელი მიკროსკოპით გამოვლენილი უსწორმასწორო, დაკლაკნილი, სხვადასხვა ზომის „გაკვირტული“ სინუსოიდები რეალობაა და არა მეთოდის ტექნიკური ხარვეზის შედეგი.




სურათი N16: ვირთაგვას ღვიძლია. 1 კვირიანი რეგენერაცია. ზიგზაგის ფორმის სინუსოიდები (შეესაბამება სურათს N 13-ს.) H&E;



სურათი N17: ღვიძლის რეგენერაცია 33-დან 1 კვირაში. ელექტორნული მასკანირებელი მიკროსკოპია. ღვიძლის ვენების შენაკადების დატოტთანება და დიდი სინუსოიდები

რეზექციიდან 2 კვირის შემდეგ მატულობს ისეთი უბნების რაოდენობა, რომელთა კონსტრუქციაც წააგავს ნორმულს. ამასთანავე, კვლავ ვლინდება უბნები ციტოპლაზმური წანაზარდების მქონე ჰეპატოციტებით და სხვადასხვა დიამეტრის სინუსოიდებით. ასევე აღინიშნება ე.წ. უსინუსოიდი რეგენერაციული ნოდულები, რაც მიუთითებს, რომ სინუსოიდიზაციის პროცესი დასრულებული არ არის. ჩვენს მიერ მიღებული ჰეპატოციტების ფართობების და პერიმეტრების მონაცემთა ცვლილებები არ ხასიათდება ერთი საერთო ტენდენციით. თუ გავითვალისწინებთ, რომ ჩნდება უცნაური (არასტანდარტული) ფორმის ჰეპატოციტები ერთგვარი ციტოპლაზმური მორჩებით (სურათი N15), უნდა ვივარაუდოთ, რომ ტრანსფორმაციას ექვემდებარება არა მხოლოდ სისხლძარღვთაქსელი და, შესაბამისად, წილაკების ფორმები და ზომები, არამედ ჰეპატოციტების პოპულაციაც.



სურათი N18: ღვიძლის რეგენერაცია 33-დან ერთ კვირაში. ელექტორნული მასკანირებელი მიკროსკოპია. ღვიძლის ვენების შენაკადების დატოტიანება და დიდი სინუსოიდები

კოროზიულ პრეპარატებზე ნანახი ღვიძლის ვენების შენაკადების (სუბლობულური ვენულების) სპრუტინგი (სურათები N17,18) ადასტურებს, რომ პროლიფერაციული პროცესები არ არის დასრულებული და შესაბამისად გრძელდება ღვიძლის/ წილაკის რემოდელირების პროცესი, ზემო აღნიშნული ვენულების სპრუტინგი შეესაბამება ჰისტოლოგიურ პრეპარატებზე საკმაოდ ხშირად აღმოჩენილ ისეთ უბნებს, სადაც ჩანს ცენტრალური ვენების და სუბლობულური ვენების სიმრავლე შესაბამისი რაოდენობის ტრიადების გარეშე, რაც არ ჯდება ვირთავის ღვიძლის კლასიკურ აღწერილობაში. გარდა ამისა, ვენების მსგავსი გამრავლება შეიძლება გარკვეული მინიშნება იყოს ახალი წილაკების ფორმირების თაობაზე.

4.3 ღვიძლის 2/3 რეზექციის შემდგომი რეგენერაციის თავისებურებები ოპერაციიდან 9 თვის შემდეგ (SG2)

ვირთაგვების ღვიძლის ქსოვილი ორგანოს 2/3-ის რეზექციიდან 9 თვის შემდეგ (მე-2 საკვლევი ჯგუფი) შესწავლილი იქნა კომპლექსური მორფოლოგიური მეთოდებით. მიღებული მონაცემები შედარდა შესაბამისი საკონტროლო ჯგუფის ცხოველების ასევე კომპლექსური მორფოლოგიური მეთოდებით გამოკვლევის შედეგებს. მორფომეტრიული კვლევის შედეგები ადასტურებს, რომ მე-2 საკვლევი ჯგუფის ცხოველებში ჰეპატოციტების ფართობი და პერიმეტრი განსხვავდება საკონტროლო ჯგუფის ანალოგიური მონაცემებისგან. კერძოდ: ა) საკონტროლო ჯგუფში აცინუსის I ზონაში (პერიპორტულად) განლაგებული ჰეპატოციტების ფართობი ჩამორჩება აცინუსის III ზონაში (პერიცენტრულად) განლაგებული ჰეპატოციტების ფართობს ($P < 0,05$), მაშინ როდესაც შესაბამის უჯრედთა პერიმეტრები ერთმანეთისგან არ განსხვავდება ($P > 0,05$); ბ) მე-2 საკვლევი ჯგუფში I და III ზონის ჰეპატოციტების პერიმეტრები და ფართობები სარწმუნოდ არ განსხვავდებიან ერთმანეთისგან ($P > 0,05$); გ) მე-2 საკვლევი ჯგუფში საკონტროლო ჯგუფთან შედარებით მატულობს როგორც აცინუსის I ზონაში, ისე III ზონაში განლაგებული ჰეპატოციტების ფართობიცა და პერიმეტრის სიგრძეც ($P < 0,05$);

მორფომეტრიული კვლევის მონაცემები წარმოდგენილია ცხრილში N5 და N6:

ცხრილი N5: მე-2 საკონტროლო ჯგუფის ვირთაგვების (CG2) I და III ზონის ჰეპატოციტების ფართობი და პერიმეტრი.

	I ზონის ჰეპატოციტები		III ზონის ჰეპატოციტები	
	ფართობი μm^2	პერიმეტრი μm	ფართობი μm^2	პერიმეტრი μm
საშუალო	255	62	284	64
სტ.დევიაცია	66	8	88	10
მინიმუმი	128	44	119	47
მაქსიმუმი	418	88	523	90
მედიანა	253	62	263	62

I ზონის vs. III ზონის ჰეპატოციტების ფართობი $p \text{ Value} = 0.01$

I ზონის vs. III ზონის ჰეპატოციტების სიგრძე $p \text{ Value} = 0.07$

ცხრილი N6: მე-2 საკვლევი ჯგუფის ვირთაგვების (SG2) I და III ზონის ჰეპატოციტების ფართობი და პერიმეტრი.

	I ზონის ჰეპატოციტები		III ზონის ჰეპატოციტები	
	ფართობი μm^2	პერიმეტრი μm	ფართობი μm^2	პერიმეტრი μm
საშუალო	348	71	332	72
სტ.დევიაცია	90	10	95	11
მინიმუმი	139	49	162	53
მაქსიმუმი	648	99	615	104
მედიანა	340	70	316	70

III ზონის ჰეპატოციტების ფართობი ნორმა vs. რეგენერაცია $p \text{ Value}=0.0003$

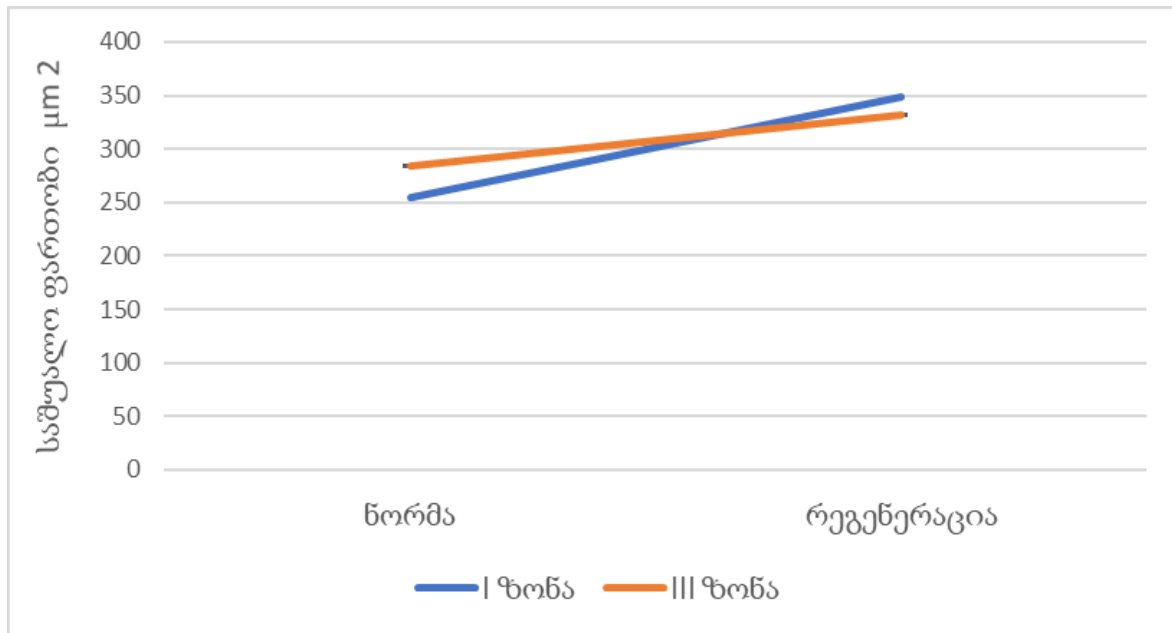
III ზონის ჰეპატოციტების სიგრძე ნორმა vs. რეგენერაცია $p \text{ Value} < 0.0001$

I ზონის ჰეპატოციტების სიგრძე ნორმა vs. რეგენერაცია $p \text{ Value} < 0.0001$

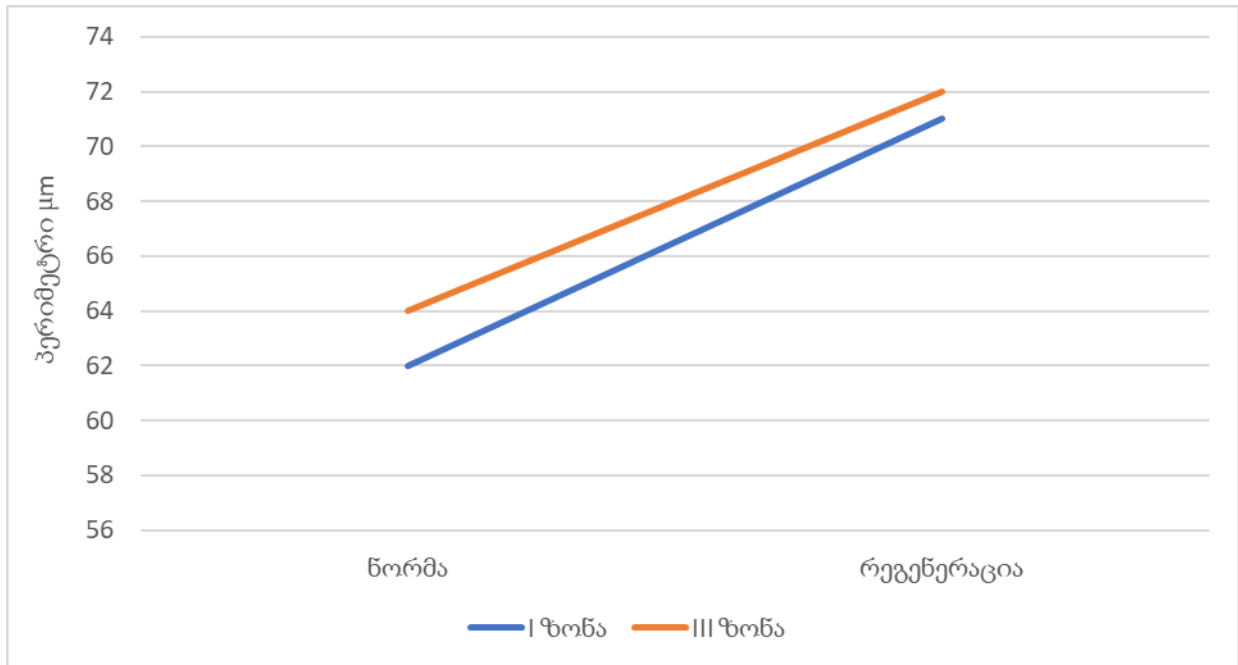
მე-2 საკვლევი ჯგუფის I ზონის ჰეპატოციტების ფართობი vs. III ზონის ჰეპატოციტების ფართობი $p \text{ Value} = 0.22$

მე-2 საკვლევი ჯგუფის I ზონის ჰეპატოციტების სიგრძე vs. III ზონის ჰეპატოციტების სიგრძე $p \text{ Value} = 0.42$

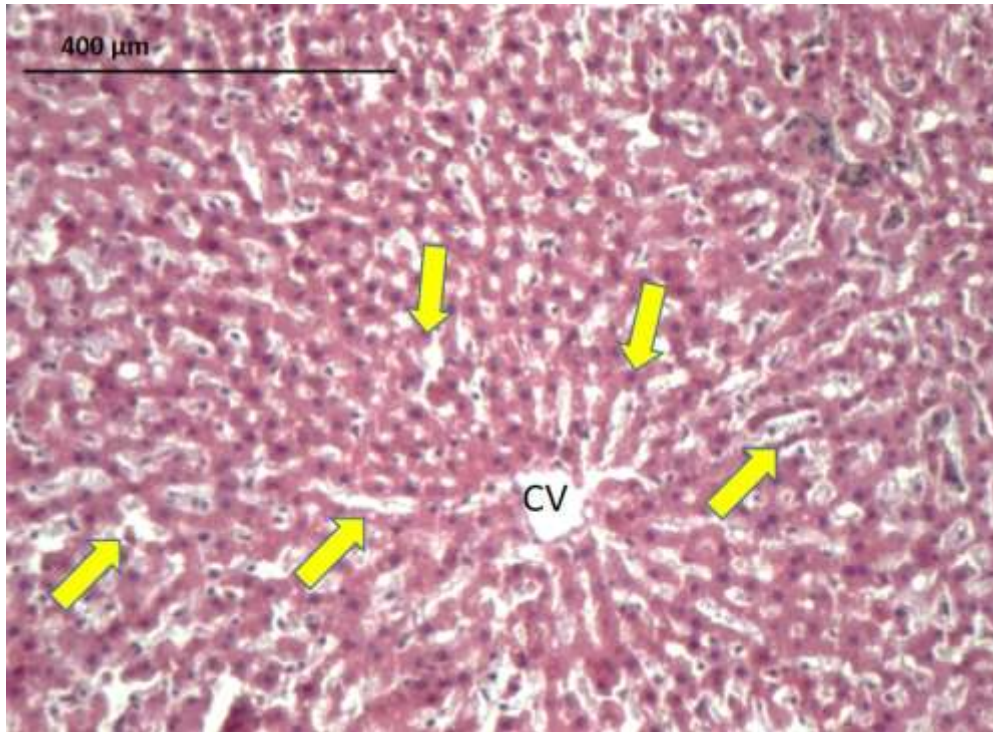
დიაგრამა N4: აცინუსის I და III ზონის ჰეპატოციტების ფართობი ნორმა VS რეგენერაცია




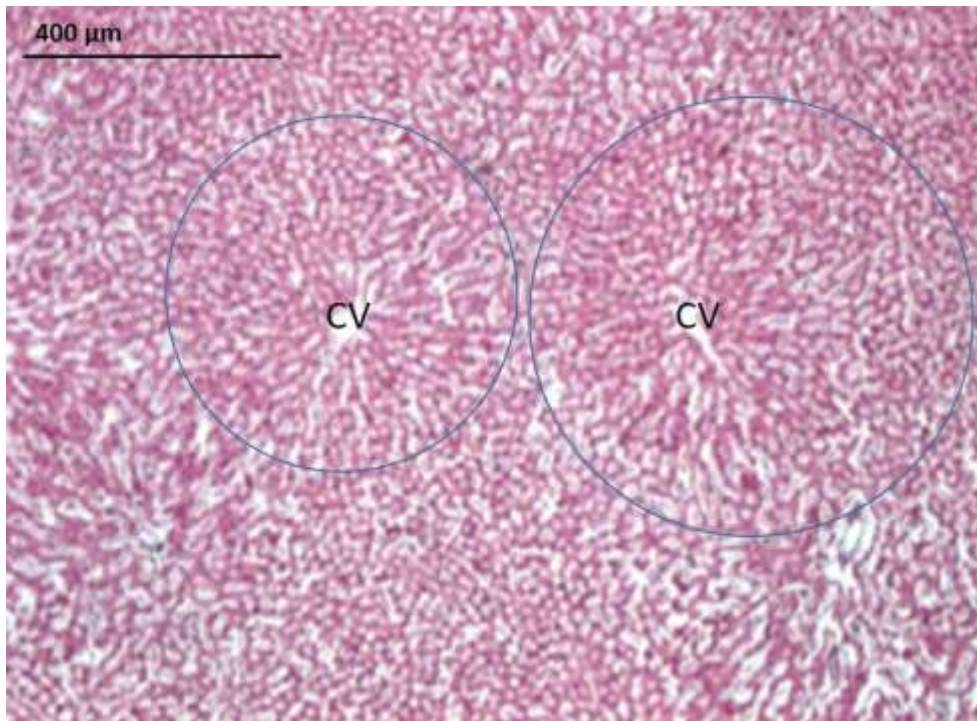
დიაგრამა N5: აცინუსის I და III ზონის ჰეპატოციტების პერიმეტრი ნორმა VS რეგენერაცია




მე-2 საკონტროლო ჯგუფის ცხოველების ღვიძლის ჰისტოლოგიურ პრეპარატებზე რეგულარული ფორმის წილაკები წარმოდგენილია წრიული, ან წრესთან მიახლოებული მრავალწახნაგა გეომეტრიის კონსტრუქციის სახით, რომლის ცენტრშიც შესაძლებელია ცენტრალური ვენის იდენტიფიკაცია (სურათები N19;N20). ასეთი წილაკების იდენტიფიკაცია შედარებით ადვილია სისხლის კალაპოტის ტუმ-ჟელატინით ინიეცირების შემდეგ დამზადებულ გამჭვირვალე ჰისტოლოგიურ პრეპარატებზე (სურათი N21). აღსანიშნავია, რომ ასეთი „კლასიკური“ წილაკების დიამეტრი საკმაოდ მერყეობს და იცვლება 300 მკმ-დან 600 მკმ-მდე. ამ ტიპის პრეპარატებზე კარგად ჩანს, მაგალითად, ღვიძლის მარჯვენა წილის დიაფრაგმულ და ვისცერულ ზედაპირებს შორის განთავსებული 2,6 მილიმეტრის სისქის ღვიძლის ქსოვილში განლაგებული რამდენიმე მომიჯნავე წილაკი, რომელთა ცირკულაციური კალაპოტიც ურთიერთკავშირშია (სურათი N22).



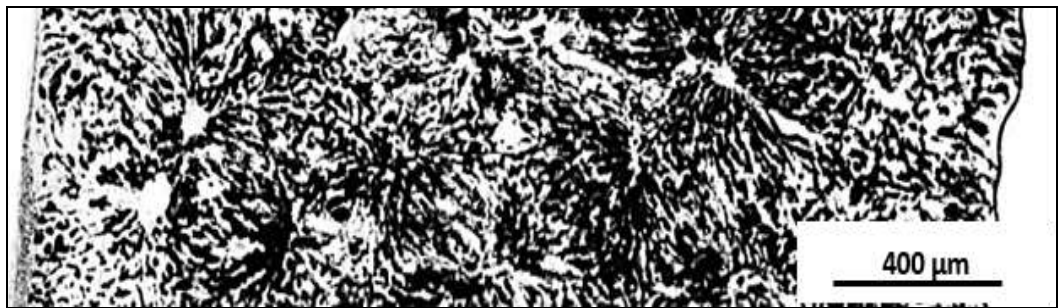
სურათი 19: მე-2 საკონტროლო ჯგუფი; ვირთაგვის ღვიძლის წილაკი; H&E; CV - ცენტრალური ვენა; სინუსოიდები ();



სურათი N20: მე-2 საკონტროლო ჯგუფი; ვირთაგვის ღვიძლის წილაკი; H&E; CV - ცენტრალური ვენა;



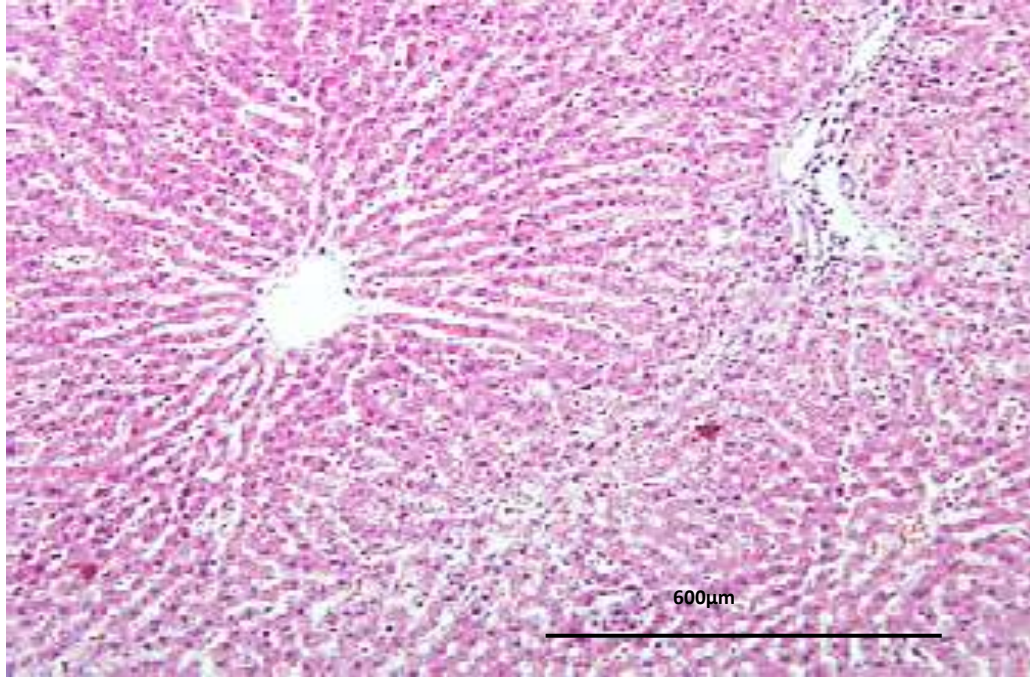
სურათი N21: მე-2 საკონტროლო ჯგუფი; ღვიძლის წილაკი; ტუმ-ჟელატინის ნარევით ინიექცია;



სურათი N22: მე-2 საკონტროლო ჯგუფი; ვირთაგვას ღვიძლის წილეკაბი; ტუმ-ჟელატინის ნარევით ინიექცია. მომიჯნავე წილაკები ერთმანეთთან დაკავშირებული სინუსოიდალური ქსელით;

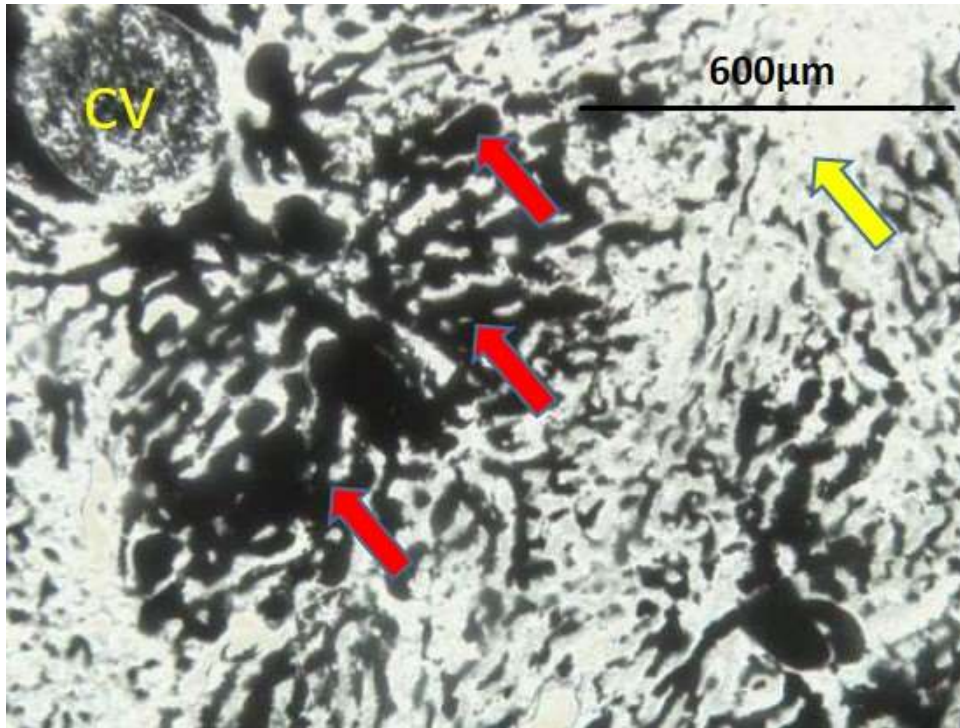
პარციული ჰეპატექტომიიდან 9 თვის შემდეგ ჰისტოლოგიურ პრეპარატებზე იმ წილაკების ზომები, რომელთა კონტურების იდენტიფიკაციაც შესაძლებელია, ნორმულთან შედარებით მომატებულია. სინუსოიდების ნაწილი ასიმეტრიულად არის გაგანიერებული. ეს ასიმეტრია ზოგჯერ მეტად არის გამოხატული

პერიპორტულად, ზოგჯერ კი პერიცენტრალურად. აღნიშნულის გამო ღვიძლის ქსოვილი არაჰომოგენური შესახედაობისაა (სურათები N23).




სურათი N23: მე-2 საკვლევი ჯგუფი; ვირთაგვას ღვიძლის წილაკი; სინუსოიდების დილატაცია და ასიმეტრია.

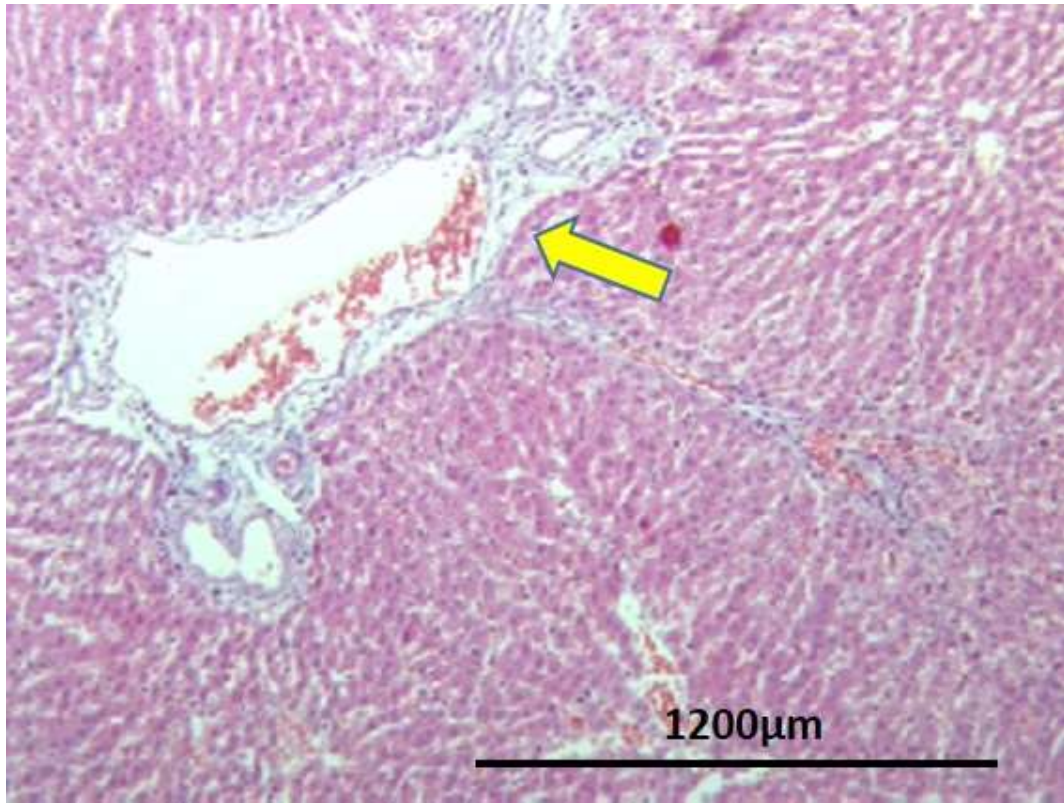
სინუსოიდთა არათანაბრობა უკეთ შეიმჩნევა მათი კალაპოტის ტუმ-ჟელატინით ინიექციის შემდეგ დამზადებულ გამჭვირვალე ჰისტოლოგიურ პრეპარატებზე (სურათი N24). ამავე პრეპარატებზე კარგად ჩანს რამდენიმე მომიჯნავე წილაკის შერწყმით მიღებული კონგლომერატი - „მეგაწილაკი“, რომლის გაერთიანებული სინოსოიდური ქსელი სათავეს იღებს რამდენიმე პორტული ვენულიდან (სურათი N25), ცალკეულ წილაკებსა და მეგაწილაკებს შორის საზღვრებიც („უსისხლძარღვო ზონები“) ასევე გაგანიერებულია და ამოვსებულია შემაერთებელი ქსოვილით. შემაერთებელი ქსოვილი ასევე გამრავლებულია პორტული ტრიადისა და ღვიძლის ვენების გარშემო (სურათი N26).




სურათი N24: მე-2 საკვლევი ჯგუფი, ვირთაგვას ღვიძლის ქსოვილი, ტუმ-ჟლატინის ნარევი; არათანაბარი სინუსოიდები (→); ასინუსოიდური სივრცე (→);



სურათი N25: მე-2 საკვლევი ჯგუფი; ვირთაგვას ღვიძლის ქსოვილი, ტუმ-ჟლატინის ნარევი; „მეგაწილაკი“ (შემოხაზულია ყვითელი კონტურით) რომელიც შეიქმნე მოსაზღვრე წილაკების სიმუსოიდების შეერთებით.



სურათი N26: მე-2 საკვლევი ჯგუფი; ვირთაგვას ღვიძლი; მასონის ტრიქრომი. პორტული ტრაქტი (); პორტული ტრაქტის ირგვლის გამრავლებული შემაერთებელქსოვილოვანი ბოჭკოები;


საკონტროლო ჯგუფის კოროზიული პრეპარატების ანალიზის საფუძველზე, რომელიც ემყარება 300 მკმ დიამეტრზე ნაკლების სისხლძარღვიძლის შემცველი ღვიძლის კოროზიული ტვიფრების ელექტრონულ მასკანირებელ მიკროსკოპიას, დადგინდა, რომ სინუსოიდები ქმნიან მეტნაკლებად უნიფორმულ სამგანზომილებიან ქსელს და ასევე ქსელს, რომელიც ძნელია მიაკუთვნო რომელიმე გეომეტრიულ ფიგურას.

ნორმაში, ღვიძლის ქსოვილში აღნიშნული მასალის ანალიზის საფუძველზე შესაძლებელია ვიმსჯელოთ სამი ტიპის წილაკების არსებობაზე: ზედაპირული წილაკები, ღრმა წილაკები და წილაკების მსგავსი კონსტრუქციები.


1. ზედაპირული წილაკები, რომელთა ღვიძლის კაფსულის მიმდებარე ზედაპირებიც (პარიესული ზედაპირები) წარმოდგენილია ერთმანეთთან მოანასტომოზე წრიული ან მრავალწახნაგა ფორმის

ქსელების სახით. ზედაპირული სინუსოიდების ტვიფრები დაკავშირებულია ცენტრალურ/სუბლობულურ (ღვიძლის ვენების სხვადასხვა კალიბრის შენაკადების) ვენების ტვიფრებთან. ზედაპირული წილაკების პარიესული ზედაპირების დიამეტრები მერყეობს 300 მკმ -დან - 600 მკმ-მდე (სურათები N27, N28).


2. ღრმა წილაკები წარმოდგენილია მოანასტომოზე სინუსოიდთა ტვიფრების ქსელების სახით. ამავე დროს, ღრმად ლოკალიზებული ქსელის ფორმები განსხვავდება ზედაპირული სტრუქტურებისგან. ეს ქსელები, რომლებიც ემნიან სფერული ან მრავალწახნაგა უსწორო ფორმის კონსტრუქციებს, დაკავშირებულია პორტული სისხლძარღვების უწვრილესი ტოტების (ინტერლობულური ტოტები) და/ან ღვიძლის ვენის უწვრილესი შენაკადების (ცენტრალური და სუბლობულური ვენები) ტვიფრებთან (სურათები N29, N30). ამ წილაკების ზომები (პირობითად, „დიამეტრები“) მერყეობს 300 მკმ-დან 100 მკმ-მდე. წილაკების ნაწილში სინუსოიდთა და წვრილ სისხლძარღვთა ტვიფრებით შექმნილი კონსტრუქცია ახდენს ხან კლასიკური წილაკის, ხან ღვიძლის აცინუსის სტრუქტურის რეპროდუქციას. წილაკების ნაწილი წარმოდგენილია სინუსოიდების ტვიფრებით, რომლებიც მიღებულ იქნა ე.წ. ნაწილობრივი „შევსებით“. ასეთ უბნებში განიჩევა კარის ვენის ტოტები მიმდებარე სინუსოიდების ფრაგმენტებით, რომლებიც „ვერ აღწევენ“ ცენტრალურ ვენებამდე. ასეთი უბნები, ზოგჯერ, წარმატებით ახდენს ღვიძლის ფუნქციური ერთეულის - „აცინუსის“ რეპროდუქციას.




სურათი N27: საკონტროლო ჯგუფი; ვირთაგვას ღვიძლის კოროზიული პრეპარატი; ელექტრონული მასკანირებული მიკროსკოპია; ზედაპირული (სუბკაფსულური) წილაკები.



სურათი N28: საკონტროლო ჯგუფი; ღვიძლის კოროზიული პრეპარატი; ელექტრონული მასკანირებული მიკროსკოპია; ზედაპირული (სუბკაფსულური) წილაკები.



სურათი N29. საკონტროლო ჯგუფი. ღვიძლის კოროზიული პრეპარატი; ელექტრონული მასკანირებელი მიკროსკოპია; ღრმა წილაკები.

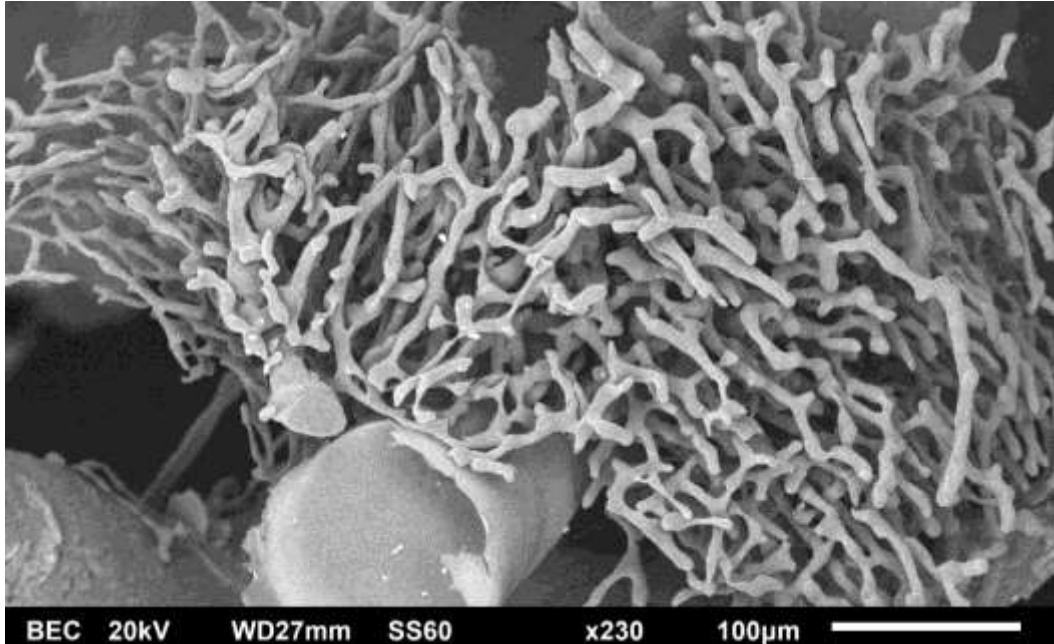


სურათი 30. საკონტროლო ჯგუფი. ღვიძლის კოროზიული პრეპარატი; ელექტრონული მასკანირებელი მიკროსკოპია; ღრმა წილაკები.

3. ასევე შეიძლება გამოიყოს უბნები, სადაც სინუსოიდთა მიერ შექმნილ ქსელში წილაკების მსგავსი კონსტრუქციების იდენტიფიკაცია გაძნელებულია/შეუძლებელია; ასეთი უბნები ასევე ხშირად გვხვდება 200-400 მკმ დიამეტრის კარის ვენის ტოტების ბიფურკაციის მიდამოებში (სურათი N31).

მე-2 საკვლევე ჯგუფში სინუსოიდები შეიძლება წარმოადგენდნენ არა მხოლოდ კარის ვენის საბოლოო (წილაკთაშორის) ტოტებთან დაკავშირებულ ქსელს, არამედ, ე. წ. „ჩართულ (inlet)“ პორტულ ვენულებთან დაკავშირებულ ქსელსაც. ეს ჩართული ვენულები უფრო მსხვილი კალიბრის სისხლძარღვებს გამოეყოფიან გარკვეული პერიოდულობით, (ყოველ 300-800) მიკრომეტრში, ორი მოპირდაპირე მხარეს. იშვიათად, აღინიშნება უბნები, სადაც ღვიძლის რამდენიმე მომიჯნავე წილაკი იმდენად ერწყმის ერმანეთს, რომ ქმნიან ერთიან კონგლომერატს, „მეგაწილაკს“, რომლის საერთო სინოსოიდური ქსელი სათავეს იღებს სხვადასხვა პორტული ვენულიდან და დრენირდება რამდენიმე ცენტრალური (სუბლობულური) ვენით). ფორმირებული „მეგაწილაკები“ განსხვავდებიან წილაკების ნორმული არქიტექტონიკისაგან როგორც ფორმით, ისე მისი შემქმნელი სინუსოიდების ქსელის კონსტრუქციით. ასეთი წილაკების გრძელი დიამეტრის (ელიფსური ფორმის შემთხვევაში) ან დიაგონალის (კუბოიდური ფორმის შემთხვევაში) აღემატება 1 მმ-ს ზოგჯერ მეგაწილაკების შემქმნელი მცირე წილაკების (დიამეტრით 200-400 მკმ) იდენტიფიცირება შესაძლებელია, ხოლო ზოგჯერ ეს ვერ ხერხდება (სურათი N32). სინუსოიდების ტვიფრები ხასიათდება ერთგვარი შევიწროვებებით წილაკების პერიფერიაზე. აქ ისინი უფრო დაკლავნილია და ერთმანეთთან ფართოდ მოკომუნიკაციე, ქმნიან პოლიგონალურ ქსელს. ცენტრალური (სუბლობულური) ვენების სიახლოვეს. ტვიფრები რამდენადმე უფრო სქელია და „გასწორებული“. ზოგჯერ, ღვიძლის ვენის შენაკადებში ჩართვამდე, სინუსოიდთა მომიჯნავე ტვიფრებს შორის აღინიშნება ერთგვარი პარალელიზმი. ცენტრალურ (და/ან სუბლობულურ)

ვენებში სინუსოიდების ჩართვის ადგილების ერთმანეთისაგან დაშორება ვარირებს 5-10 მიკრომეტრიდან 30-40 მიკრომეტრამდე.




სურათი N31: საკონტროლო ჯგუფი. ღვიძლის კოროზიული პრეპარატი; ელექტრონული მასკანირებელი მიკროსკოპია; წილაკების მსაგვსი კონსტრუქციები;

სინუსოიდები, რომლებიც განლაგებულია პერიპორტულ და პერიცენტრულ ზონებს შუა, ხასიათდება გარდამავალი ფორმებით.


სინუსოიდების დიამეტრები ფართოდ ვარირებს (6 μ m-დან - 20 μ m-მდე). სინუსოიდების ცალკეული მონაკვეთის სიგრძეები ასევე ვარირებს 6 μ m-დან - 50 μ m მდე.

საკონტროლო ჯგუფის ცხოველების ღვიძლის პორტული კალაპოტის კოროზიული პრეპარატების ზოგიერთ უბანში ჩვენს მიერ ნანახი იქნა სინუსოიდების ტვიფრებთან დაკავშირებული წვრილი კაპილარებისაგან შემდგარი ქსელები, ე.წ. „პერიპორტული ქსელი“, რომელიც ზოგჯერ ერთმანეთთან აკავშირებს კარის ვენის ტოტის მოპირდაპირე მხარებზე განლაგებული წილაკების სინუსოიდებს, თუმცა, ამასთანავე ამ წილაკებს შორის საზღვარი მკაფიოდ გამოხატული რჩება (სურათი N33).

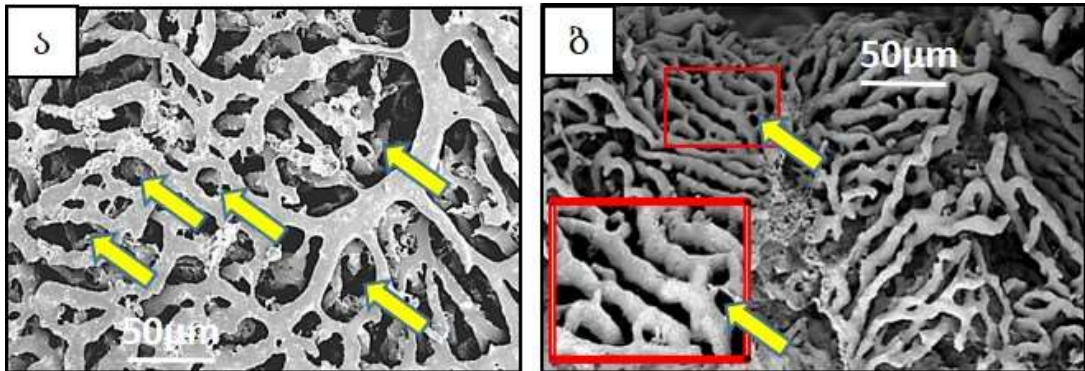
რეგენერირებული ღვიძლის წილაკების სინუსოიდთა ტვიფრების დიამეტრი ხშირად სჭარბობს საკონტროლო ჯგუფის ღვიძლის სინუსოიდთა ტვიფრების დიამეტრს. სინუსოიდთა ქსელში, ისევე როგორც საკონტროლო ჯგუფში, განირჩევა ორი ტიპის უბნები - პარალელური, ერთმანეთთან იშვიათი კავშირების მქონე ტვიფრებით და დაკლაკნილი, ხშირად „მონასტომოზე“ ტვიფრებით, თუმცა, ამ ორი ტიპის ტვიფრების ქსელის ის ტოპოგრაფია, რაც ნორმული ღვიძლისთვის იყო დამახასიათებელი (პარალელური ტვიფრები - პერიცენტრალურად, ხოლო კლაკნილი ტვიფრები - პერიპორტულად) აქ არ აღინიშნება. სინუსოიდთა ტვიფრები, 30-50 მიკრომეტრამდე შიდა დიამეტრის მქონე მარყუჟების გარდა (რაც ნორმულადაც გვხვდება) ხშირად ქმნიან მარყუჟებს, რომელთა შიდა დიამეტრიც შეადგენს 2-4 მიკრომეტრს. ზოგჯერ ეს მცირე მარყუჟები იქმნება არა მთლიანი ტვიფრის მეტ-ნაკლებად თანაბარი დაყოფითა და კვლავ შერწყმით, არამედ ტვიფრის მცირე ზომის ფრთისებრი მორჩების (წანაზარდების) საშუალებით (სურათი N34ა,ბ).



სურათი N32: მე-2 საკვლევი ჯგუფის ღვიძლის კოროზიული პრეპარატი; ელექტრონული მასკანირებელი მიკროსკოპია. მეგაწილაკი (მონიშნულია წითელ ყვითელი კონტურით);



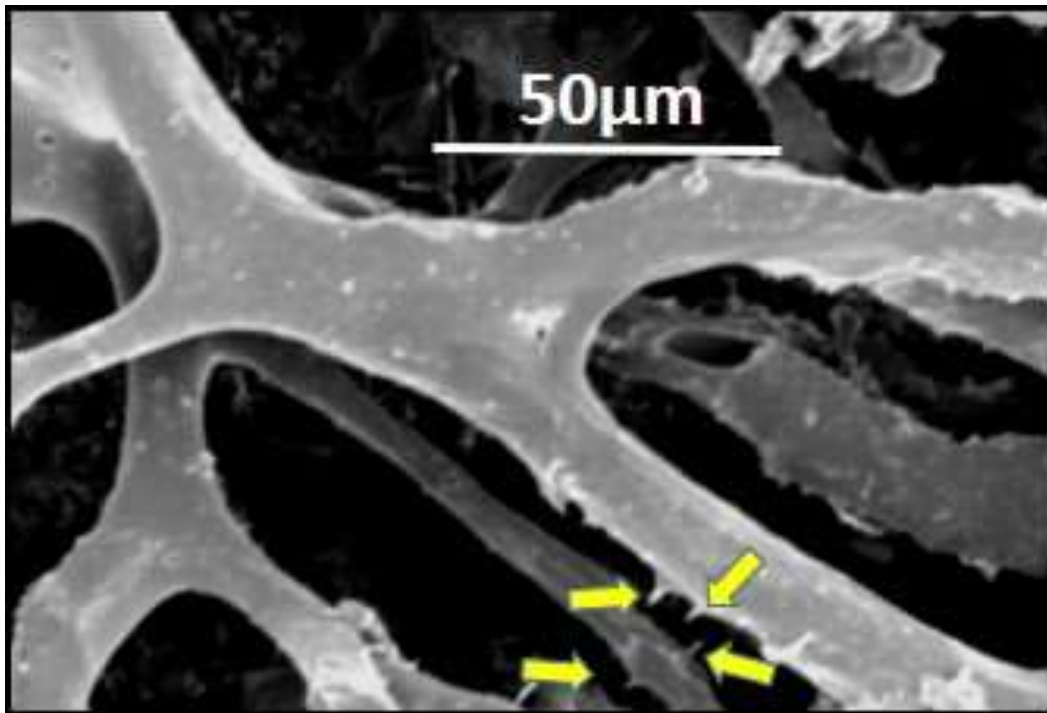
სურათი N33: საკონტროლო ჯგუფის ვირთაგვების ღვიძლის კოროზიული პრეპარატი; ელექტრონული მასკანირებელი მიკროსკოპია; პერიპორტული კაპილარული წნული (→)




სურათი N34: მე-2 საკვლევი ჯგუფის ღვიძლის კოროზიული პრეპარატი; ელექტრონული მასკანირებელი მიკროსკოპია. ა) 30-50 μm დიამეტრის მარყუჟების ფორმირება ბ) 2-4 μm დიამეტრის მარყუჟების ფორმირება; მარყუჟები (→)

სინუსოიდების ტვიფრების დიდი გადიდებით გამოკვლევა უჩვენებს, რომ მათი ზედაპირი გლუვი არ არის. გარდა ენდოთელიოციტების ბირთვისშემცველი ზონების ანაბეჭდებისა (რაც გვხვდება საკონტროლო ჯგუფის ნიმუშებზეც), პარციული ჰეპატექტომიიდან 9 თვის შემდგომ ტვიფრებზე აღინიშნება ბუსუსებისებრი წანაზარდები, რაც საკონტროლო ჯგუფის ტვიფრებისათვის არ არის დამახასიათებელი. ასეთი ბუსუსების არსებობა სინუსოიდთა ტვიფრებს „ხიჭვიან“ შესახედაობას აძლევს. (სურათი N35).

ღვიძლის 2/3-ის რეზექციიდან 2 კვირის და 9 თვის შემდეგ მორფომეტრიული გამოკვლევით მიღებული მონაცემების შედარება მიუთითებს, რომ მე-2 საკვლევი ჯგუფის ცხოველების ღვიძლის I და III ზონების ჰეპატოციტების ფართობი ნაკლებია 1-ლი საკვლევი ჯგუფის ანალოგიურ მონაცემებთან შედარებით, ხოლო პერიმეტრთა შორის სხვაობა არასარწმუნოა. (ცხრილები N7; N8); (დიაგრამები N6; N7).



სურათი N35: მე-2 საკვლევი ჯგუფის ღვიძლის კოროზიული პრეპარატის ელექტრონული მასკანირებული მიკროსკოპია. ხიჭვიანი () შესახედაობის სინუსოიდები;

ცხრილი N7: ვირთაგვის ღვიძლის აცინუსის I ზონის ჰეპატოციტების ფართობი და პერიმეტრი ღვიძლის 2/3-ის რეზექციიდან 2 კვირაში და 9 თვეში

აცინუსის ზონა	I ზონის ფართობი (μm^2)		I ზონის პერიმეტრი (μm)	
	2 კვ. რეგენერაცია	9 თვიანი რეგენერაცია	2 კვ. რეგენერაცია	9 თვიანი რეგენერაცია
საშუალო	389	348	77	71
სტანდარტული დევიაცია	120	90	12	10

ფართობი 2 კვ VS 9 თვიანი რეგენერაცია p value 0.007

პერიმეტრი 2 კვ VS 9 თვიანი რეგენერაცია p value 0.07115

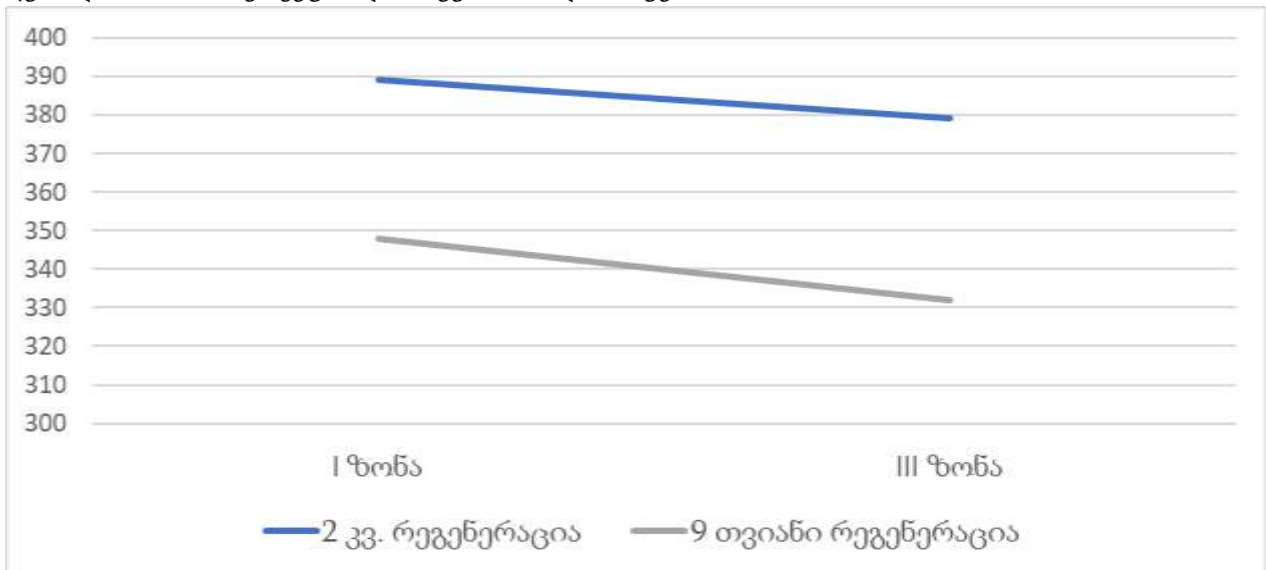
ცხრილი N8: ვირთაგვის ღვიძლის აცინუსის III ზონის ჰეპატოციტების ფართობი და პერიმეტრი ღვიძლის 2/3-ის რეზექციიდან 2 კვირაში და 9 თვეში

აცინუსის ზონა	III ზონის ფართობი (μm^2)		III ზონის პერიმეტრი (μm)	
	2 კვ. რეგენერაცია	9 თვიანი რეგენერაცია	2 კვ. რეგენერაცია	9 თვიანი რეგენერაცია
საშუალო	379	332	74	72
სტანდარტული დევიაცია	118	95	12	11

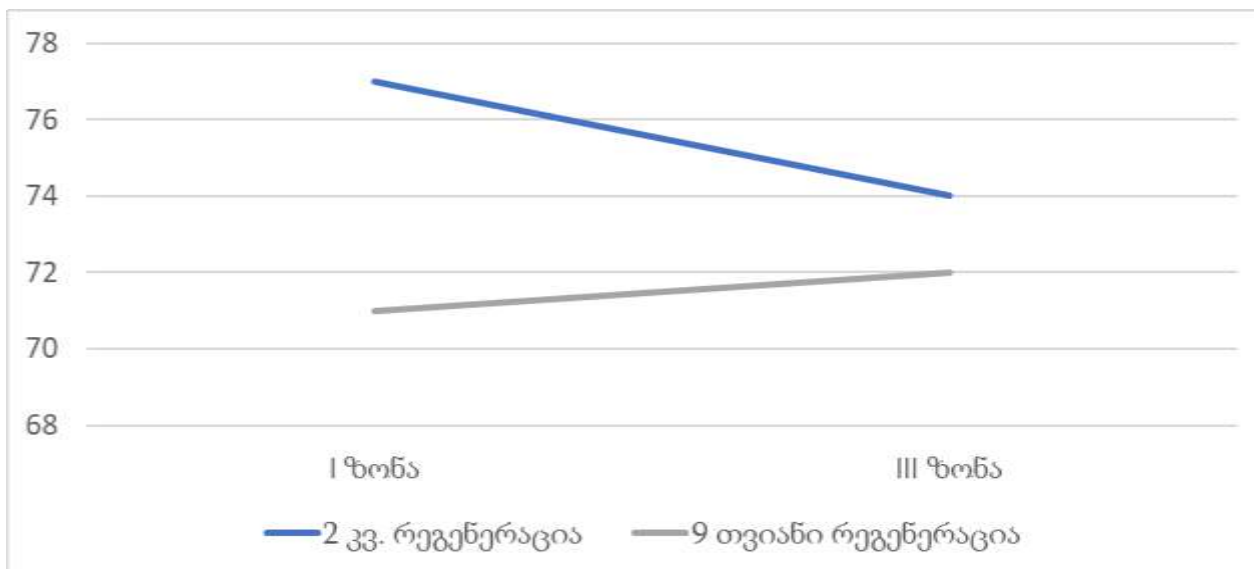
ფართობი 2 კვ VS 9 თვიანი რეგენერაცია p value 0.03208

პერიმეტრი 2 კვ VS 9 თვიანი რეგენერაცია p value 0.3881

დიაგრამა N6: ვირთაგვის ღვიძლის აცინუსის I და III ზონის ჰეპატოციტების ფართობი ღვიძლის 2/3-ის რეზექციიდან 2 კვირაში და 9 თვეში



დიაგრამა N7: ვირთაგვის ღვიძლის აცინუსის I და III ზონის ჰეპატოციტების პერიმეტრი ღვიძლის 2/3-ის რეზექციიდან 2 კვირაში და 9 თვეში



აღნიშნული მონაცემები ეჭვის ქვეშ აყენებს გავრცელებულ დებულებას (Michalopoulos 2010), რომ ღვიძლის 2/3-ის რეზექციის შემდეგ 2 კვირაში რეგენერაციის პროცესი დასრულებულია (იხ. ქვემოთ).

4.4 ღვიძლის განმეორებითი რეზექციის შემდგომი სტრუქტურული ტრანსფორმაციის თავისებურებები ოპერაციიდან 6 თვის შემდეგ (SG3)

ღვიძლის 2/3-ის რეზექციის შემდეგ 9 თვის მანძილზე რეგენერირებული ღვიძლის რე-რეზექციიდან 6 თვეში (მე-3 საკვლევი ჯგუფი) ღვიძლის სტრუქტურული თავისებურებები შესწავლილ იქნა კომპლექსური მორფოლოგიური მეთოდებით. მიღებული მონაცემები შედარდა შესაბამისი საკონტროლო ჯგუფის ცხოველების ასევე, პირველი და მე-2 საკვლევი ჯგუფების გამოკვლევის შედეგებს.

მე-3 საკვლევი ჯგუფის ცხოველების ღვიძლის ქსოვილის მორფომეტრიული კვლევის შედეგები მიუთითებს, რომ: ა) საკონტროლო ჯგუფთან შედარებით

მესამე საკვლევ ჯგუფში მატულობს როგორც აცინუსის პირველ ზონაში, ისე მესამე ზონაში განლაგებული ჰეპატოციტების ფართობიცა და პერიმეტრის სიგრძეც ($P<0,05$); ბ) მე-2 და მე-3 საკვლევ ჯგუფებში აცინუსის პირველ ზონაში (პერიპორტულად) განლაგებული ჰეპატოციტები არ განსხვავდებიან ერთმანეთისაგან არც ფართობით და არც პერიმეტრის სიგრძით ($P>0,05$); გ) მე-3 საკვლევ ჯგუფში აცინუსის მესამე ზონაში (პერიცენტრულად) განლაგებული ჰეპატოციტების ფართობი აღემატება მე-2 საკვლევ ჯგუფის შესაბამის ჰეპატოციტთა ფართობს ($P<0,05$). თუმცა სარწმუნო სხვაობა ვერ ინახა ამავე ჰეპატოციტების პერიმეტრების ზომებს შორის. აღნიშნული მონაცემები წარმოდგენილია ცხრილში N9;

ცხრილი N9: მესამე საკვლევ ჯგუფის (SG3) ვირთაგვების ღვიძლის აცინუსის I და III ზონის ჰეპატოციტების პერიმეტრი (μm) და ფართობი (μm^2)

აცინუსის ზონა/ მონაცემი	III ზონის ჰეპატოციტები		I ზონის ჰეპატოციტები	
	ფართობი μm^2	პერიმეტრი μm	ფართობი μm^2	პერიმეტრი μm
საშუალო	390	74	372	73
სტ.დევიაცია	127	11	107	11
მინიმუმი	197	55	160	53
მაქსიმუმი	806	101	678	99
მედიანა	360	75	358	73

III ზონის ჰეპატოციტების ფართობი ნორმა vs. რე-რეგენერაცია p Value<0.0001

III ზონის ჰეპატოციტების სიგრძე ნორმა vs. რე-რეგენერაცია p Value < 0.0001

III ზონის ჰეპატოციტების ფართობი რეგენერაცია vs. რე-რეგენერაცია p Value=0.0004

I ზონის ჰეპატოციტების ფართობი რეგენერაცია vs. რე-რეგენერაცია p Value=0.09

III ზონის ჰეპატოციტების სიგრძე რეგენერაცია vs. რე-რეგენერაცია p Value =0.08

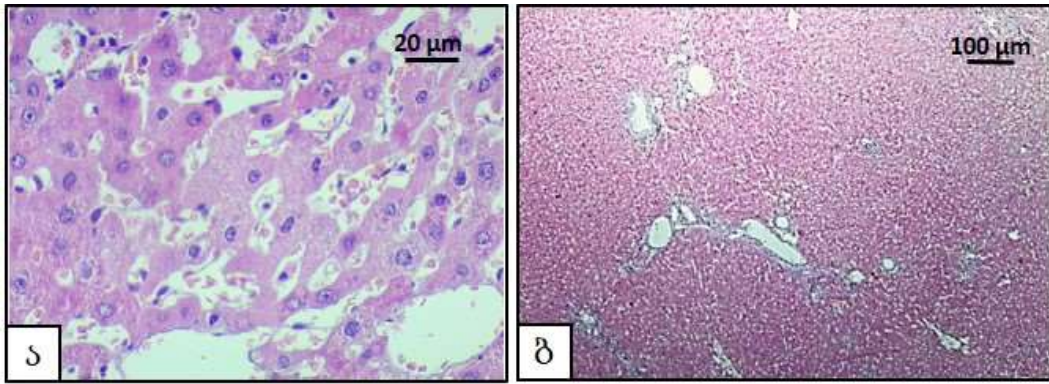
I ზონის ჰეპატოციტების სიგრძე რეგენერაცია vs. რე-რეგენერაცია p Value =0.08

რე-რეგენერაციაში I ზონის ჰეპატოციტების ფართობი vs. III ზონის ჰეპატოციტების ფართობი Value = 0.27

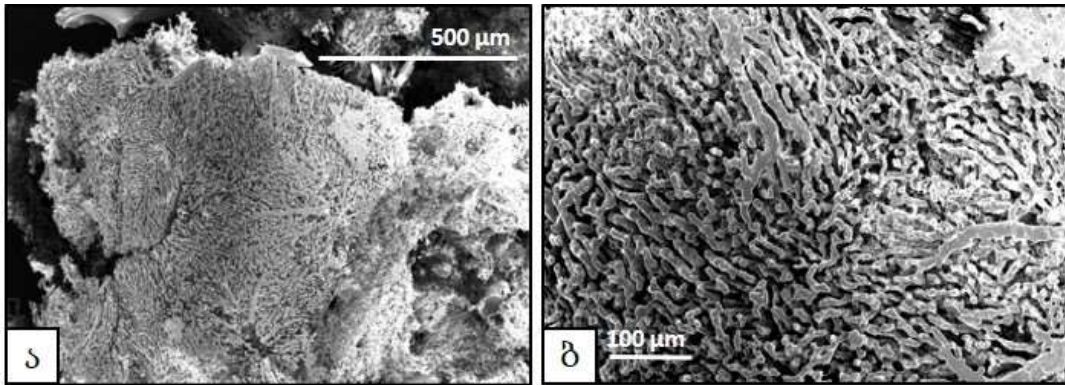
რე-რეგენერაციაში I ზონის ჰეპატოციტების სიგრძე vs. III ზონის ჰეპატოციტების სიგრძე p Value = 0.41

მე-3 საკვლევ ჯგუფის ცხოველების ღვიძლის სინუსოიდთა დიამეტრები უთანაბროა (სურათი N36ა), ცალკეულ წილაკებსა და მეგაწილაკებს შორის საზღვრები უფრო მკვეთრად არის გამოხატული (სურათი N36ბ).


რე-რეგენერირებულ ღვიძლის კოროზიული პრეპარატების მასკანირებელი ელექტრონული მიკროსკოპია მიუთითებს, რომ წილაკთა შერწყმით მიღებული მეგაწილაკების რაოდენობა და ზომები მატულობს (ხშირად აღემატება 1 მმ-ს). ეს მეგაწილაკები არქიტექტონიკით საკმაოდ განსხვავდება საკონტროლო ჯგუფის წილაკებისაგან არქიტექტონიკისაგან. ამასთანავე, მეგაწილაკების შემქმნელ სტრუქტურათა შორის საზღვრების იდენტიფიცირება გაძნელებულია (სურათი N37 ა,ბ), ხოლო მომიჯნავე მეგაწილაკებს შორის საზღვრები მკვეთრად არის გამოხატული. სინუსოიდთა და მათთან დაკავშირებულ სისხლძარღვთა დიამეტრები აღემატება საკონტროლო და რეგენერირებული ღვიძლების ანალოგიური სისხლის მიღების შესაბამის ზომებს (სურათი N38ა,ბ). მე-3 საკვლევი ჯგუფის ცხოველების ღვიძლის სინუსოიდთა ტვიფრების ქსელში ხშირია ბრმად დაბოლოებული უბნები; ამასთანავე, გვხვდება 3-4 სინუსოიდის შერწყმით შექმნილი ლოკალური გაგანიერებები (რომელთა მსგავსიც არ აღნიშნულა არც საკონტროლო, არც ჰეპატექტომირებულ ცხოველთა ჯგუფებში) (სურათი N38ბ). სინუსოიდების ტვიფრები ქმნიან სხვადასხვა შიდა დიამეტრის მარყუქებს (5 – 30 მკმ). ტვიფრების ნაწილზე აღინიშნება მიმდებარე უჯრედთა და/ან მათი ბირთვისშემცველი ზონების ანაბეჭდები. სინუსოიდების ტვიფრთა ნაწილზე აღინიშნება იმის მსგავსი ბუსუსებისებრი წანაზარდები, როგორც აღწერილი იყო რეგენერირებული ღვიძლის სინუსოიდთა ტვიფრებზე, თუმცა რე-რეგენერაციის ჯგუფში ამ წანაზარდების ზომაც და სიხშირეც გაცილებით მეტია (სურათი N39).




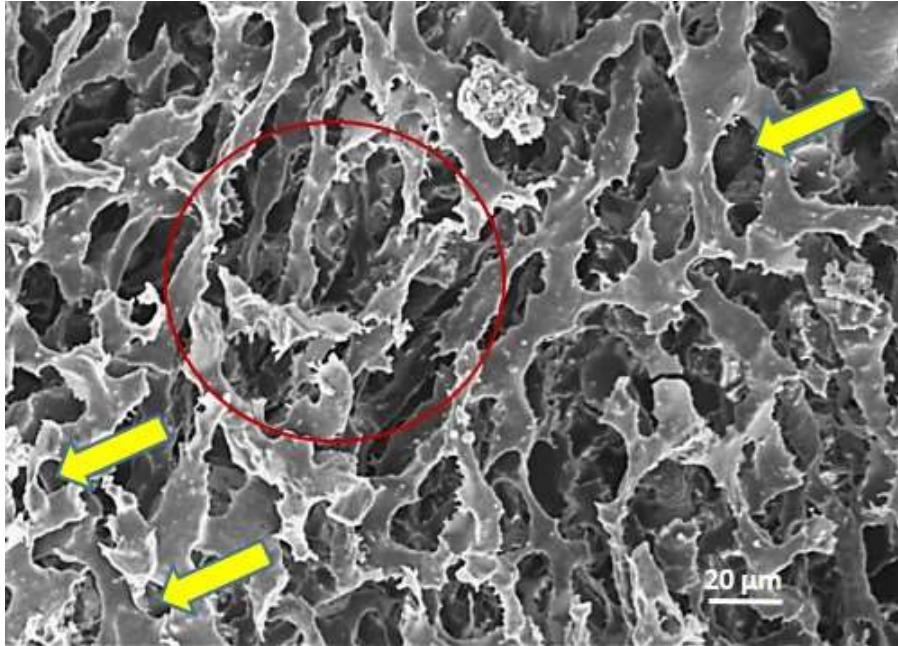
სურათი N 36: მე-3 საკვლევი ჯგუფი; ვირთაგვას ღვიძლის ქსოვილი. H&E; ა) დილატირებული, პოლიმორფული სინუსოიდები; ბ) მკვეთრად გამოყოფილი წილაკთმორისი საზღვარი




სურათი N37: მე-3 საკვლევი ჯგუფის ღვიძლის კოროზიული პრეპარატი; ელექტრონული მასკანირებული მიკროსკოპია. ა,ბ - მეგაწილაკები



სურათი N38: მე-3 საკვლევი ჯგუფის ღვიძლის კოროზიული პრეპარატი; ელექტრონული მასკანირებული მიკროსკოპია. სხვადასხვა ზომის სინუსოიდები. ა) 3-4 სინუსოიდის შერწყმით შექმნილი ლოკალური გაგანიერებები (); ბ) წარმოადგენს სურათ 38ა-ს ნაწილს.



სურათი N39: მე-3 საკვლევი ჯგუფის ღვიძლის კოროზიული პრეპარატი; ელექტრონული მასკანირებული მიკროსკოპია. მარყუჟები (); წითელი წრით მოსაზღვრულია ბუსუსისებრი წანაზარდები.

4.5 განხილვა

მე-2 საკონტროლო ჯგუფის ცხოველთა ღვიძლებში პერიპორტული და პერიცენტრული ჰეპატოციტების ერთი და იგივე სიგრძე და განსხვავებული ფართობი მიუთითებს აღნიშნულ უჯრედთა ჭრილების ფორმების განსხვავებას. პერიპორტულად განლაგებული ჰეპატოციტები უფრო ხშირად წარმოდგენილია კვადრატში ჩახაზული მრავალწახნაგა ფიგურების სახით, ხოლო პერიცენტრულად განლაგებული ჰეპატოციტები უფრო წაგრძელებული ფორმისაა (შეესაბამება მართკუთხედში ჩახაზულ მრავალწახნაგა ფიგურებს). რეზექციის და რე-რეზექციის შედეგად განვითარებული ღვიძლის რეგენერაცია ასოცირდება როგორც აცინუსის I ზონაში (პერიპორტულად), ისე აცინუსის III ზონაში (პერიცენტრულად) განლაგებული ჰეპატოციტების ჰიპერტროფიასთან. ამასთანავე, ჰეპატოციტების ჭრილები უფრო უნიფორმულია. აღსანიშნავია, რომ ჰიპერტროფია უფრო მეტად არის გამოხატული განმეორებითი რეზექციის შემდეგ „რე-რეგენერირებული“ ღვიძლის აცინუსის III ზონაში (პერიცენტრულად) განლაგებულ ჰეპატოციტებში.

ჩვენს მიერ ღვიძლის ქსოვილის სტრუქტურის კვლევა ხორციელდება იმ ვადებზე, როდესაც, ლიტერატურის მონაცემებით ღვიძლის რეგენერაციის პროცესები დასრულებულია. ეს მიუთითებს, რომ არსებული კონსენსუსის გათვალისწინებით, რეზექციის შემდგომი რეგენერაციით მიღწეულია ის მდგომარეობა, როდესაც, ერთი მხრივ, ღვიძლი აკმაყოფილებს მისი მეტაბოლიზმის მიმართ ორგანიზმის მოთხოვნილებას, ხოლო მე-2 მხრივ, ნიველირებულია პორტული ჰიპერტენზია.

ჩვენი მონაცემების საფუძველზე, შეიძლება ვივარაუდოთ, რომ პირველის, ანუ მეტაბოლიზმის მიმართ ორგანიზმის მოთხოვნილების, უზრუნველყოფას ახდენს პპ-ის შემდეგ გააქტიურებული მიტოზების შედეგად წარმოქმნილი (რეპოპულაციური) ჰეპატოციტების ჰიპერტროფია, ხოლო მეორისას - პორტული წნევის ნიველირებას - სისხლძარღვთა ზომაში მომატება და სინუსოიდთა

ნაწილის დილატაცია. Miyaoka -ს და თანაავტორების გათვლებით (Miyaoka et al. 2012), 70%-იანი ჰეპატექტომიის შემდეგ დარჩენილ წილებში ჰეპატოციტთა რაოდენობა იზრდება 1,6-ჯერ, ხოლო ამ წილების მასა 2,4-ჯერ, რაც ადასტურებს, რომ ჰეპატოციტები ექვემდებარებიან არა მხოლოდ ჰიპერპლაზიას, არამედ ჰიპერტროფიასაც. ჩვენს მიერ ჩატარებული მორფომეტრიის შედეგებიც ადასტურებს, რომ პპ-ის შემდეგ რეგენერირებული ღვიძლი (რეგენერირებული წილები) უნდა შეიცავდეს ჰიპერტროფირებული ჰეპატოციტების გაზრდილ რაოდენობას. მაგრამ ამ შემთხვევაში, რეგენერირებული ღვიძლის ყველა წილაკის ზომა უნდა აღემატებოდეს საკონტროლო ჯგუფის წილაკების ზომას. Wagenaar GT-ის და თანაავტორების მიერ ნაჩვენებია, რომ პარციული ჰეპატექტომიის შემდეგ პორტო-ცენტრალური დისტანცია მატულობს 1,2-1,5-ჯერ (Wagenaar et al. 1993). მაგრამ, ჩვენს მიერ ჩატარებული ჰისტოლოგიური (H&E, მასონის ტრიქრომი, ტუშ-ჟელატინით სისხლძარღვების ინიექციის შემდეგ გამჭვირვალე პრეპარატები) და კოროზიული პრეპარატების გამოკვლევის შედეგების შეჯერება ადასტურებს, რომ სხვადასხვა ხარისხით ჰიპერტროფირებულ და ე.წ. მეგა-წილაკებთან ერთად, როგორც რეგენერირებულ, ისე რე-რეგენერირებულ ღვიძლში გვხვდება საკონტროლო ცხოველების წილაკების ზომის და ფორმის წილაკებიც. მათი არსებობა მიუთითებს, რომ ჰიპერპლაზია-ჰიპერტროფიის პროცესი არ შეეხო ყველა ჰეპატოციტს, და შესაბამისად, ყველა წილაკს, რაც ადასტურებს Miyaoka-ს და თანაავტორების დაკვირვებას (Miyaoka and Miyajima 2013).

იმ ჰეპატოციტებმა, რომლებიც დაექვემდებარნენ პროლიფერაციასა და ჰიპერტროფიას, განიცადეს რემოდელირება გაზრდილი ზომის (ჰიპერტროფირებულ), მათ შორის არასტანდარტული ფორმის წილაკებში - „მეგაწილაკებში“, რაც ეთანხმება Wagenaar GT-ის და თანაავტორების დაკვირვებას (Wagenaar et al. 1993).

ჩვენი გამოკვლევის შედეგები არ იძლევა საშუალებას შეფასდეს, მოიმატა

თუ არა წილაკის „მომტანი“ (წილაკთაშორისი და ჩართული ვენულები) და მადრენირებელი (ცენტრალური და სუბლობულარული ვენები) სისხლის მიღების რაოდენობამ. შესაბამისად, ვერ კეთდება დასკვნა წილაკების პროლიფერაციის თაობაზე. ამიტომაც, მიუხედავად იმისა, რომ ზოგი მკვლევარი მიუთითებს პარციული ჰეპატექტომიის შემდგომი ღვიძლის რეგენერაციიდან 56-112 დღეების ინტერვალში უნდა ხდებოდეს ახალი წილაკების ფორმირება (Iatropoulos 1971) და აგრეთვე, პარციული ჰეპატექტომიიდან 9 თვის შემდგომ დამზადებულ კოროზიულ და ტუშით ინიეცირებულ პრეპარატებზე კარგად ჩანს „მეგაწილაკების“ სისხლძარღვთა რაოდენობის მატება, მაინც ვამჯობინებთ ფრთხილი ტერმინის - „წილაკთა რე-მოდელირების და არა „წილაკთა პროლიფერაციის“ გამოყენებას. სისხლძარღვთა რაოდენობის მატებაზე მსჯელობისას ასევე გასათვალისწინებელია ზოგი მკვლევარის მონაცემები, რომლებიც მიუთითებს პირველადი კვ-ის შემდეგ წარმოქმნილი „მეგაწილაკების“ დაყოფის (splitting) შესაძლებლობას რეზეცირებული ღვიძლის განმეორებითი რეზექციის შემდგომ პერიოდში (Wagenaar et al. 1993).

მკვლევართა ნაწილი ადასტურებს, რომ არა მხოლოდ პარციული ჰეპატექტომიის შემდეგ, არამედ ონტოგენეზის იმ სტადიებზეც, როცა ორგანიზმი და ორგანოები კვლავ განაგრძობს ზრდას, მატულობს ღვიძლის წილაკის ზომები და არა მათი რაოდენობა (Dezső et al. 2012; Papp et al. 2009) . ამასთანავე, ამ ნაშრომებში არ არის ნაჩვენები, თუ რითია გამოწვეული წილაკების ზომების მატება - ჰეპატოციტების რაოდენობის თუ ზომის მატებით. მაგრამ, თუკი გავითვალისწინებთ Iatropoulos-ის (Iatropoulos 1971), ასევე Kandilis-ის და თანაავტორთა (Kandilis et al. 2014) კვლევის შედეგებს, უნდა ვივარაუდოთ, რომ ახალი წილაკების წარმოქმნის (წილაკთა პროლიფერაციის) შესაძლებლობის სრულად გამორიცხვა შეუძლებელია. ეჭვს აძლიერებს ის ფაქტი, რომ პარციული ჰეპატექტომიის შემდეგ რეგენერირებული ღვიძლის კოროზიულ პრეპარატებზე ჩვენს მიერ ნანახია ისეთი წილაკებიც, რომლებიც ზომით ჩამორჩებიან

საკონტროლო ცხოველების (ნორმული) წილაკების ზომებს. ამდენად, პარციული ჰეპატექტომიის შემდეგ ახალი წილაკების გაჩენის თაობაზე დებულების დადასტურება ან უარყოფა დამატებით კვლევებს მოითხოვს.

პარციული ჰეპატექტომიის შემდეგ, ღვიძლის წილაკების რემოდელირებას თან ახლავს შემაერთებელქსოვილოვანი სტრუქტურების რაოდენობის მატება და არა მხოლოდ მსხვილი სისხლის მილების გარშემო, არამედ მათი წვრილი განტოტებების გარშემოც და, მეტიც, დისეს სივრცეებშიც, რაც მიუთითებს, რომ, როგორც რემოდელირებული უჯრედები, ისე მთელი წილაკები, მე-2 და მე-3 საკონტროლო ჯგუფის ღვიძლებთან შედარებით, უფრო მტკიცეაა ჩაყალიბებული ღვიძლის შემაერთებელქსოვილოვან ჩონჩხში. ასეთი ჩაყალიბება, სავარაუდოდ, განმეორებითი პარციული ჰეპატექტომიის შემდგომ, უნდა განაპირობებდეს რემოდელირების ახალი ტალღის ნაკლებ ინტენსიურობას. ეს ვარაუდი დასტურდება როგორც ჰისტოლოგიური, ისე კოროზიული პრეპარატების გამოკვლევიტაც. ამასთანავე, განმეორებითი პარციული ჰეპატექტომიის შემდგომ, მასონის ტრიქრომით შეღებილ პრეპარატებზე კარგად ჩანს შემაერთებელქსოვილოვანი ბოჭკოების მატება პირველადი რეზექციის შემდგომ მდგომარეობასთან შედარებით. კოლაგენური ბოჭკოები თან ახლავს რემოდელირებული წილაკების (მეგაწილაკების) შემომსაზღვრელ პერილობულურ სისხლძარღვებსაც, რაც ღვიძლის პარენქიმას ნოდულურ შესახედაობას აძლევს. აღნიშნულის გამო, სავარაუდოა, რომ კიდევ ერთხელ (მესამედ) ჰეპატექტომიის შესრულების შემდეგ წილაკებს კიდევ ნაკლები რემოდელირების საშუალება ექნებათ. ეს ვარაუდი ნაწილობრივ დასტურდება Wagenaar GT-ის და თანაავტორთა გამოკვლევებით, რომლებიც აღნიშნავენ რომ მესამედ შესრულებული ჰეპატექტომიის შემდეგ არ მატულობს ჰეპატოციტების რაოდენობა (Wagenaar et al. 1993).

კოროზიული პრეპარატების მასკანირებელი ელექტრონული მიკროსკოპით გამოკვლევა ადასტურებს, რომ ნორმულად ვირთაგვის ღვიძლი შედგება

სხვადასხვა ფორმის და ზომის წილაკებისაგან. ამასთანავე, ისეთი შემაერთებელქსოვილოვანი სტრუქტურების არარსებობის გამო, როგორც აღინიშნება, მაგალითად, ღორის ღვიძლში, სადაც თითოეული წილაკი მკვეთრად არის შემოსაზღვრული პერილობულური სისხლძარღვებით და მათი თანმხლები შემაერთებელქსოვილოვანი ბოჭკოებით (L. Eberlova et al. 2016; Lada Eberlova et al. 2017), ვირთაგვის ღვიძლში წილაკის კლასიკური ფორმის იდენტიფიცირება შეუძლებელია. ეს განსაკუთრებით შეეხება პარენქიმის სიღრმეში განლაგებულ წილაკებს. მათგან განსხვავებით, ზედაპირული წილაკები მეტ ნაკლებად ინარჩუნებენ ტიპურ წრიულ ან მრავალწახნაგა ფორმას, თუმცა ისინიც ხასიათდებიან ზომების ფართო ვარიაციულობით.

მომიჯნავე წილაკების სინუსოიდთა ქსელებს შორის უხვი ანასტომოზების არსებობა საფუძველს იძლევა, რომ ღვიძლის მთელი სინუსოიდური ქსელი წარმოვიდგინოთ ერთიანი ბადის სახით, რომელიც მარაგდება და დრენირდება მრავალი სისხლისძარღვით. მომმარაგებელი სისხლძარღვები წარმოდგენილია არა მხოლოდ წილაკთაშორისი ვენულით, არამედ „ჩართული“ ვენულებითაც, რომლებიც უფრო მსხვილი კალიბრის სისხლძარღვებს გამოეყოფიან ყოველ 300-600 მიკრომეტრში, ორ მოპირდაპირე მხარეს. ჩართულ ვენულობს შორის დისტანცია შეესაბამება წილაკების ზომებს, ხოლო ცენტრალურ და/ან სუბლობულურ ვენულებში სინუსოიდების ჩართვის უბნებს შორის დისტანცია - შეესაბამება პერიცენტრული ჰეპატოციტების ზონებს, იმის გათვალისწინებით, რომ ორ მომიჯნავე სინუსოიდს შორის შეიძლება განთავსებული იყოს ერთი ან ორი ჰეპატოციტი. სინუსოიდების ქსელს გააჩნია დამატებითი სპეციფიკური შენაკადები პერიპორტული და პერიბილიური ქსელების სახით, რომლებიც, თავის მხრივ სათავეს იღებენ პორტული ვენის და ღვიძლის არტერიის განტოტებებისაგან.

პარციული ჰეპატექტომიის, ასევე განმეორებითი პარციალური ჰეპატექტომიის შემდეგ ღვიძლის ქსოვილში მიმდინარე რემოდელირებისას ე.წ.

მეგაწილაკების წარმოქმნით სინუსოიდური კაპილარები მონაწილეობენ დილატაციით, პროლიფერაციითა და სივრცული ზადის ახალი კონსტრუქციის შექმნით. ამასთანავე ეს რემოდელირება, ისევე როგორც ჰეპატოციტების შემთხვევაში, სინუსოიდთა ქსელის ყველა მონაკვეთს თანაბრად არ ეხება. მართალია, საკონტროლო ჯგუფის მსგავსად, სინუსოიდთა ქსელში განირჩევა ორი ტიპის უბნები - პარალელური, ერთმანეთთან იშვიათი კავშირებით, და დაკლაკნილი, ხშირი ანასტომოზებით, მაგრამ მათი წილაკშიდა ტოპოგრაფია, ნორმისგან განსხვავებით, კანონზომიერებას ნაკლებად ამჟღავნებს. სინუსოიდთა ტვიფრების გაგანიერება, დაგრძელება, „ბრმა“ მორჩების გაჩენა და მარყუქების რაოდენობის მატება ადასტურებს პროლიფერაციული პროცესის არსებობას, რაც უნდა ეფუძნებოდეს სინუსოიდთა გამომდენი ენდოთელიოციტების როგორც ჰიპერტროფიას, ისე პროლიფერაციას (Eilken and Adams 2010). ამ უკანასკნელს ადასტურებს ტვიფრების ნაწილზე ენდოთელიოციტთა და მათი ბირთვისშემცველი ზონების ანაბეჭდების არსებობა, რომელთა ზომებიც აღემატება ნორმულად აღწერილს (Djonov, Baum, and Burri 2003).

სინუსოიდთა ტვიფრებზე ბრმა მორჩების გაჩენა სინუსოიდური კაპილარების დაკვირვებით გამრავლების დადასტურებად უნდა განვიხილოთ. მიჩნეულია, რომ სწორედ ასეთი „ბრმა“ მორჩების შერწყმით მიიღება სინუსოიდური მარყუქები (Eilken and Adams 2010). ზოგიერთი მარყუქის მცირე შიდა დიამეტრი (მაგალითად, 2-4 მიკრომეტრი) გვაფიქრებინებს, რომ აქ ყოველთვის ჰეპატოციტი არ უნდა იყოს განთავსებული (ფიზიკურად ვერ იქნება განთავსებული - „ვერ დაეჭევა“).

ცალკე გამოყოფის ღირსია კიდევ უფრო მცირე შიდა დიამეტრის მქონე ის მარყუქები, რომლებიც შექმნილია სინუსოიდთა ტვიფრის მცირე ზომის ფრთისებრი მორჩების (წანაზარდების) ერთმანეთთან დაკავშირების შედეგად. სავარაუდოდ, ასეთი წანაზარდებისა და მარყუქების არსებობა უნდა მიუთითებდეს რომ სინუსოიდთა პროლიფერაციაში მონაწილეობს ე.წ.

კაპილარების „სპლიტინგის“ მექანიზმი - მათ სანათურში „ენდოთელიური ფარდის“ („ტიხრის“) შექმნით და ამ სანათურის ორ, ხშირად არათანაბარ, ნაწილად დაყოფით (Djonov, Baum, and Burri 2003).

სინუსოიდთა რემოდელირების შემდგომ საფეხურს ადასტურებს აგრეთვე პარციული ჰეპატექტომიიდან 9 თვის თავზე რეგენერირებული ღვიძლის განმეორებითი რეზექციიდან 6 თვის შემდეგ დამზადებული კოროზიული პრეპარატების მასკანირებელი ელექტრონული მიკროსკოპია. გარდა იმისა, რომ მატულობს სინუსოიდთა ტვიფრების ბრმა მორჩების რაოდენობა, როგორც აღნიშნეთ, გვხვდება 3-4 სინუსოიდის შერწყმით შექმნილი ლოკალური გაგანიერებები (სინუსოიდური ტბები), რომელთა შემცველი უბნებიც, ჰისტოლოგიურ პრეპარატებზე არც თუ იშვიათად ძნელად გასარჩევია ცენტრალური ვენებისაგან.

რეგენერირებული ღვიძლის სინუსოიდების ტვიფრებზე აღინშნული წვრილი ბუსუსებისებრი წანაზარდების არსებობა უნდა მიუთითებდეს სინუსოიდთა გამომფენი ენდოთელიოციტების ფენესტრების გაგანიერებას და მათში ტვიფრების მისაღებად გამოყენებული საინიექციო გამყარებადი მასის „შელწევის“ შესაძლებლობის გაჩენას. რე-რეგენერირებული ღვიძლის სინუსოიდთა ტვიფრებზე ასეთი წანაზარდების როგორც ზომების, ისე სიხშირის მატება, სავარაუდოდ, დაკავშირებულია სინუსოიდთა გამომფენი ენდოთელიოციტების ფენესტრების კიდევ უფრო გაგანიერებასთან. ფენესტრაციის მატება კი, თავის მხრივ, კავშირში უნდა იყოს აღნიშნულ ენდოთელიოციტთა ჰიპერტროფიასთან, რომელიც ვითარდება რეზექციის შემდეგ (Shimizu et al. 2001) და კიდევ მეტად ძლიერდება განმეორებითი რეზექციის შემდეგ.

5. შეჯამება

ჩვენს მიერ შექმნილი სგმ-ის მახასიათებლების, ასევე მისი საშუალებით შექმნილი კოროზიული ტვიფრების სინათლის (დიგიტალური) და მასკანირებელი ელექტრონული მიკროსკოპით გამოკვლევის შედეგები ადასტურებს, რომ ეს ნარევი აკმაყოფილებს Corrosion cats media -ს მიმართ წაყენებულ ყველა ძირითად მოთხოვნას და წარმატებით შეიძლება იქნას გამოყენებული შესაბამისი კვლევების ჩატარებისათვის.

თუ შევადარებთ პარციალური ჰეპატექტომიიდან ორ კვირაში ჰეპატოციტთა მორფომეტრიის შედეგად მიღებულს პარციალური ჰეპატექტომიიდან 9 თვის თავზე მიღებულ მონაცემებს, აღმოჩნდება, რომ ისინი ერთმანეთისგანაც განსხვავდება. ეს საფუძველს გვაძლევს ვივარაუდოთ, რომ ღვიძლის სტრუქტურული ტრანსფორმაცია 2/3-ის რეზექციის შემდეგ ხანგრძლივ პროცესს წარმოადგენს. ამ მონაცემებს კორექცია შეაქვს იმ დებულებაში, რომ მღრღნელების ღვიძლში რეგენერაციული პროცესები 2/3-ის რეზექციის შემდეგ მთავრდება მე-7 - მე-10 (Kandilis et al. 2014; Nagy 2001; Saito et al. 2006). ჩვენი კვლევის შედეგებიდან გამომდინარე, უფრო სწორად მიგვაჩნია ასეთი ფორმულირება: 2/3-ის რეზექციის შემდეგ ღვიძლი რეგენერირებს და 7-10 დღეში აღიდგენს თავის მასასა და მოცულობას, თუმცა როგორც მისი უჯრედული, ასევე სისხლძარღვოვანი სტრუქტურების ტრანსფორმაცია, რაც თავის მხრივ იწვევს ღვიძლის წილაკების სივრცულ ტრანსფორმაციას, გრძელდება რეზექციიდან შორეულ ვადებზეც.

საკითხავია, ღვიძლის არქიტექტონიკის პერმანენტული ტრანსფორმაცია გამოწვეულია მხოლოდ პარციალური ჰეპატექტომიით, თუ წარმოადგენს ღვიძლისთვის ტიპურ ფენომენს, რომელსაც ადგილი აქვს მთელი ონტოგენეზის განმავლობაში. ონტოგენეზური ზრდის პერიოდში, ღვიძლი (ისევე როგორც მთელი ორგანიზმი) იზრდება მოცულობასა და წონაში, და ეს ზრდა დაკავშირებულია ღვიძლის წილაკების გამრავლებასთან (Papp et al. 2009).

პოსტნატალური ზრდის დასრულების შემდგომ, ღვიძლის არქიტექტონიკის შესაძლო ცვლილებების დადასტურება ან უარყოფა მნიშვნელოვანი იქნებოდა ღვიძლის სტრუქტურის, როგორც მთლიანის, ასევე მისი ცალკეული კომპონენტების, პლასტიკურობის შესწავლისათვის ონტოგენეზის დინამიკაში.

ვირთაგვის ღვიძლის რეგენერაციის პროცესი არ მთავრდება ერთ და ორ კვირაში. მიუხედავად ღვიძლის მოცულობისა და მასის აღდგენისა, რაც ძირითადად ეფუძნება ჰეპატოციტების მიტოზებს, რეგენერირებულ ღვიძლში ადგილი აქვს ჰეპატოციტთა ფორმისა და ზომის, ასევე სისხლძარღვოვანი ქსელის ტრანსფორმაციის პერმანენტულ პროცესს. ფორმირდება ახალი უჯრედშორისი კავშირები, მათ შორის ფორმაშეცვლილი მეზობელი ჰეპატოციტების ატიპიური მემბრანული მორჩების ჩართულობით. სისხლძარღვთ ქსელი ასევე განიცდის ტრანსფორმაციას - როგორც არსებული სტრუქტურების ფორმისა და ზომის ცვლილებით, ისე ახალი სინუსოიდური კაპილარების და ვენულების წარმოქმნით.

აღნიშნული ტრანსფორმაციები საფუძვლად უდევს ღვიძლის წილაკების სივრცული არქიტექტონიკის ცვლილებებს.

ღვიძლის რეგენერაციისა და რე-რეგენერაციის პროცესი კომპლექსური მორფოლოგიური ცვლილებების ფონზე/ხარჯზე მიმდინარეობს. ცვლილებების ეხება ორგანოს როგორც პარენქიმულ, ასევე სტრომულ კომპონენტს.

ჩვენი კვლევებით მიღებული ანალიზის საფუძველზე, რომელიც შეეხება ისეთი რეგენერირებული ღვიძლების გამოკვლევას, სადაც დასრულებულია ყველა შესაძლო მორფო-ფუნქციური გადქმნები, შესაძლებელია დავასკვნათ, რომ რეზექციის შემდეგ ღვიძლის მასის აღდგენა ხდება ჰეპატოციტების ჰიპერტროფიის, სინუსოიდთა დილატაციის და პროლიფერაციის, ასევე არსებული სისხლმილთა დაგრძელების, დუქტულების რაოდენობისა და წილაკთშორისი შემართბელქსივილოვანი კომპონენტის გამრავლების ხარჯზე, რაც თვის მხრივ იწვევს წილაკის აგებულების შეცვლას - რემოდელირებას. ამასთანავე უნდა აღინიშნოს, ცვლილებები მიმდინარეობს არა მხოლოდ ერთი კლასიკური წილაკის

შიგნით, არამედ მომიჯნავედ მდებარე წილაკების გაერთიანებით და „მეგაწილაკის“ წარმოქმნით.

თუმცა ჩვენს მიერ ნანახი მცირე ზომის წილაკების არსებობა მოითხოვს დამატებით კვლევებს ამ მიმართულებით, რათ დავრწმუნდეთ რომ რეგენერაციის პროცესი გარდა წილაკების გადიდებისა და რემოდელირებისა, მიმდინარეობს ასევე მათი გამრავლების ხარჯზე.

6. დასკვნები

- გამყარებადი საინექციო მასის ნარევი, რომელიც მომზადებულია რეცეპტით - 0.25 გ გაცრილი MAYCRYL C. C. ფხვნილი (მთლიანი მასის 4.7%) + 0.08 გ ბენზოილის ზეჟანგი (მთლიანი მასის 1.5 %) + 5 მლ Protacryl M + 0,2 მლ საღებავი Redont Colour - წარმატებით შეიძლება იქნას გამოყენებული, როგორც მილოვანი სტრუქტურების (სისხლის ძარღვები, სადინარები, ლიმფური მილები), ისე ინტერსტიციული სივრცეების რეპლიკაციისათვის. აღნიშნული მასის გამოყენებით მიღებული კოროზიული პრეპარატები კარგად ექვამდებარება მასკანირებელი ელექტრონული მიკროსკოპით გამოკვლევას.
- ღვიძლის რეგენერაცია მისი 2/3-ის რეზექციის შემდგომ წარმოადგენს კომპლექსურ პროცესს, რომელიც გრძელდება თვეების მანძილზე; ამასთანავე თუ პირველი ორი კვირის განმავლობაში პროცესი ძირითადად მიმდინარეობს ჰიპერტროფია/პროლიფერაციის ხარჯზე, შემდგომ ვადებზე ადგილი აქვს უჯრედულ და წილაკოვან ტრანსფორმაციებს, რაც ძირითადად ეფუძნება ჰეპატოციტების, სინუსოიდური ქსელის და მთლიანად წილაკის სტრუქტურულ რემოდელირებას.
- ღვიძლის წილაკების რემოდელირება გულისხმობს ერთი მხრივ „მეგაწილაკების“, ხოლო მეორე მხრივ მცირე ზომის წილაკების გენერაციით. ჰეპატოციტთა რემოდელირება გამოიხატება ფორმისა და დიამეტრის ცვლილებით, პლაზმური მემბრანის კონტურის „დაკბილვით“ და უმარტივესთა ფსევდოპოდიების მსგავსი პროტრუზიების (მორჩების) განვითარებით, რაც, თავის მხრივ ადასტურებს უჯრედთაშორის კავშირების რემოდელირებას.
- როგორც ღვიძლის რეზექციის, ასევე რე-რეზექციის შემდეგ ხდება წილაკშიდა სისხლის კალაპოტის - სინუსოიდთა ქსელის - რემოდელირება,

რაც გამოიხატება სინუსოიდთა „დაკვირვითი“ და „დატიხვრითი“ პროლიფერაციით მიმდინარე სივრცული არქიტექტონიკის ტრანსფორმაციით. ტრანსფორმირებული ქსელი შედგება სხვადასხვა დიამეტრისა და დატოტიანების სინუსოიდებისაგან, რომელთა ნაწილი ავლენს „ვენიზაციის“ ნიშნებს, ხოლო ნაწილი ასახავს ჰეპატოციტთა ფორმების ზემოაღწერილ ცვლილებებს.

7. ბიბლიოგრაფია

1. Abu Rmilah, Anan et al. 2019. “Understanding the Marvels behind Liver Regeneration.” Wiley interdisciplinary reviews. *Developmental biology* 8(3): e340.
2. Aguilar, Esmeralda Zuñiga, and Odin Ramírez-fernández. 2020. “Fibrosis and Hepatic Regeneration Mechanism.” (April).
3. Akbari, Mohammad et al. 2018. “Omega-3 Fatty Acid Supplementation Does Not Influence Liver Regeneration in Rats after Partial Hepatectomy.” *Clinical and Experimental Hepatology* 4(4): 253–59.
4. Akcali, Kamil Can et al. 2004. “Expression of Bcl-2 Gene Family during Resection Induced Liver Regeneration: Comparison between Hepatectomized and Sham Groups.” *World Journal of Gastroenterology* 10(2): 279–83.
5. Al-Dhamin, Zaid et al. 2020. “Therapeutic Efficiency of Bone Marrow-Derived Mesenchymal Stem Cells for Liver Fibrosis: A Systematic Review of in Vivo Studies.” *World Journal of Gastroenterology* 26(47): 7444–69.
6. Alao, John P. 2007. “The Regulation of Cyclin D1 Degradation: Roles in Cancer Development and the Potential for Therapeutic Invention.” *Molecular Cancer*.
7. Apte, Udayan et al. 2009. “Enhanced Liver Regeneration Following Changes Induced by Hepatocyte-Specific Genetic Ablation of Integrin-Linked Kinase.” *Hepatology* 50(3): 844–51.
8. Aragon, Robert J., and Naveenraj L. Solomon. 2012. “Techniques of Hepatic Resection.” *Journal of Gastrointestinal Oncology*.
9. Aum, Diane J. et al. 2017. “A Novel Fluorescent Imaging Technique for Assessment of Cerebral Vasospasm after Experimental Subarachnoid Hemorrhage.” *Scientific Reports* 7(1): 9126.
10. Azmaiparashvili, E, Dimitri Kordzaia, and Diana Dzidziguri. 2009. “Biliary Hypertension as the Cell Proliferation Trigger in Bile Duct Ligated Rats.” *Georgian medical news* 168(168): 111–16.
11. Baker, Meredith A., Warren R. Maley, Laurence Needleman, and Cataldo Doria. 2015. “Ex Vivo Resection of Hepatic Neoplasia and Autotransplantation: A Case Report and Review of the Literature.” *Journal of Gastrointestinal Surgery* 19(6): 1169–76.
12. Bangru, Sushant, and Auinash Kalsotra. 2020. “Cellular and Molecular Basis of Liver Regeneration.” *Seminars in Cell and Developmental Biology* 100: 74–87.
13. Baus, William P., and Frederick W. Hoffbauer. 1963. “Vascular Changes in the Cirrhotic Liver as Studied by the Injection Technic.” *The American Journal of Digestive Diseases* 8(9): 689–700.
14. Beyer, Tobias A. et al. 2008. “Impaired Liver Regeneration in Nrf2 Knockout Mice: Role of ROS-Mediated Insulin/IGF-1 Resistance.” *The EMBO Journal* 27(1): 212–23.

15. Billingsley, Kevin G., William R. Jarnagin, Yuman Fong, and Leslie H. Blumgart. 1998. "Segment-Oriented Hepatic Resection in the Management of Malignant Neoplasms of the Liver." *Journal of the American College of Surgeons* 187(5): 471–81.
16. Bismuth, Henri. 1982. "Surgical Anatomy and Anatomical Surgery of the Liver." *World Journal of Surgery* 6(1): 3–9.
17. Brand, M. I., A. Kononov, A. Vladisavljevic, and J. W. Milsom. 1995. "Surgical Anatomy of the Celiac Artery and Portal Vein of the Rat." *Laboratory animal science* 45(1): 76–80.
18. Bria, Adam et al. 2017. "Hepatic Progenitor Cell Activation in Liver Repair." *Liver Research* 1(2): 81–87.
19. Bucher, Nancy L. R., and Stephen R. Farmer. 1998. "Liver Regeneration Following Partial Hepatectomy: Genes and Metabolism." In *Liver Growth and Repair*, Dordrecht: Springer Netherlands, 3–27.
20. Budai, A et al. 2017. "Animal Models for Associating Liver Partition and Portal Vein Ligation for Staged Hepatectomy (ALPPS): Achievements and Future Perspectives." *European Surgical*.
21. Budai, Andras et al. 2017. "Animal Models for Associating Liver Partition and Portal Vein Ligation for Staged Hepatectomy (ALPPS): Achievements and Future Perspectives." *European Surgical Research* 58(3–4): 140–57.
22. Camaiti, Marco, Alistair R. Evans, Christy A. Hipsley, and David G. Chapple. 2021. "A Farewell to Arms and Legs: A Review of Limb Reduction in Squamates." *Biological Reviews* 96(3): 1035–50.
23. Carotti, Simone, Sergio Morini, Guido Carpino, and Eugenio Gaudio. 2020. "Liver Histology." In *Liver Diseases*, Cham: Springer International Publishing, 17–28.
24. Chen, Feng et al. 2020. "Broad Distribution of Hepatocyte Proliferation in Liver Homeostasis and Regeneration." *Cell Stem Cell* 26(1): 27–33.e4.
25. Chen, Lixin et al. 2004. "Impaired Liver Regeneration in Mice Lacking Methionine Adenosyltransferase 1A." *The FASEB Journal* 18(7): 914–16.
26. Colak, Dilek et al. 2020. "RNA-Seq Transcriptome Profiling in Three Liver Regeneration Models in Rats: Comparative Analysis of Partial Hepatectomy, ALLPS, and PVL." *Scientific Reports* 10(1): 1–15.
27. Columbano, Amedeo, and Hisashi Shinozuka. 1996. "Liver Regeneration versus Direct Hyperplasia." *The FASEB Journal*.
28. Constandinou, Christothea, Neil Henderson, and John P. Iredale. 2005. "Modeling Liver Fibrosis in Rodents." *Methods in molecular medicine* 117: 237–50.
29. Cooke, John P. 2019. "Inflammation and Its Role in Regeneration and Repair." *Circulation research* 124(8): 1166–68.
30. Couinaud, C. 1945. "Les Enveloppes Vasculo-Biliaires Du Foie Ou Capsule de Glisson." *Lyon Chir* (49): 589–607.
31. Couinaud, Claude. 1957. *Le Foie; Études Anatomiques et Chirurgicales*. Masson.

32. Debbaut, Charlotte et al. 2014. "Analyzing the Human Liver Vascular Architecture by Combining Vascular Corrosion Casting and Micro-CT Scanning: A Feasibility Study." *Journal of Anatomy* 224(4): 509–17.
33. DeLeve, Laurie D. 2013. "Liver Sinusoidal Endothelial Cells and Liver Regeneration." *Journal of Clinical Investigation* 123(5): 1861–66.
34. Delgado-Coello, Blanca. 2021. "Liver Regeneration Observed across the Different Classes of Vertebrates from an Evolutionary Perspective." *Heliyon* 7(3): e06449.
35. Deng, Xing et al. 2018. "Chronic Liver Injury Induces Conversion of Biliary Epithelial Cells into Hepatocytes." *Cell Stem Cell* 23: 114–22.
36. Dezső, Katalin et al. 2012. "Structural Analysis of Oval-Cell-Mediated Liver Regeneration in Rats." *Hepatology* 56(4): 1457–67.
37. Djonov, Valentin, Oliver Baum, and Peter H. Burri. 2003. "Vascular Remodeling by Intussusceptive Angiogenesis." *Cell and Tissue Research* 314(1): 107–17.
38. Dossi, Camila G., Romina G. Vargas, Rodrigo Valenzuela, and Luis A. Videla. 2021. "Beneficial Effects of Natural Compounds on Experimental Liver Ischemia-Reperfusion Injury." *Food and Function* 12(9): 3787–98.
39. Duncan, Andrew W. AW, Craig Dorrell, and Markus Grompe. 2009. "Stem Cells and Liver Regeneration." *Gastroenterology* 137(2): 466–81.
40. Dzidziguri, D V et al. 1994. "Transcriptional Activity and Ultrastructure of Morphologically Different Types of Nucleoli Isolated from Hepatocytes of Normal and Hepatectomized Rats." *Epithelial cell biology* 3(2): 54–60.
41. Dzidzuguri, D, E Bakuradze, I Kakhidze, and D Kordzaia. 2004. "Regeneration of White Rat Liver during Cholestasis." *Tsitologii* 46(5): 411–15.
42. Eberlova, L. et al. 2016. "Porcine Liver Vascular Bed in Biodur E20 Corrosion Casts." *Folia Morphologica (Poland)* 75(2): 154–61.
43. Eberlova, Lada et al. 2017. "The Use of Porcine Corrosion Casts for Teaching Human Anatomy." *Annals of Anatomy - Anatomischer Anzeiger* 213: 69–77.
44. Eilken, Hanna M., and Ralf H. Adams. 2010. "Dynamics of Endothelial Cell Behavior in Sprouting Angiogenesis." *Current Opinion in Cell Biology* 22(5): 617–25.
45. Ekapot Bhunchet, and Kenjiro Wake. 1998. "The Portal Lobule in Rat Liver Fibrosis: A Re-Evaluation of the Liver Unit." *Hepatology* 27(2): 481–87.
46. Erker, Laura, and Markus Grompe. 2008. "Signaling Networks in Hepatic Oval Cell Activation." *Stem Cell Research* 1(2): 90–102.
47. Eshmuminov, Dilmurodjon et al. 2017. "Rapid Liver Volume Increase Induced by Associating Liver Partition with Portal Vein Ligation for Staged Hepatectomy (ALPPS): Is It Edema, Steatosis, or True Proliferation?" *Surgery (United States)* 161(6): 1549–52.
48. Evans, Colin E., M. Luisa Iruela-Arispe, and You Yang Zhao. 2021. "Mechanisms of Endothelial Regeneration and Vascular Repair and Their Application to Regenerative Medicine." *American Journal of Pathology* 191(1): 52–65.

49. Factor, Valentina M. et al. 2010. "Loss of C-Met Disrupts Gene Expression Program Required for G2/M Progression during Liver Regeneration in Mice." *PLoS ONE* 5(9): 1–10.
50. Farkas, Stefan, Christina Hackl, and Hans Jürgen Jürgen Schlitt. 2014. "Overview of the Indications and Contraindications for Liver Transplantation." *Cold Spring Harbor perspectives in medicine* 4(5): a015602–a015602.
51. Fausto N., Hadjis N., Fong Y. 2000. "Liver Hyperplasia, Hypertrophy and Atrophy, and Molecular Basis of Liver Regeneration." In *Surgery of the Liver and Biliary Tract*, eds. L Blumgart and Y Fong. London: W. B. Saunders Co., 65-83 ISBN 9780702043314.
52. Fausto, Nelson. 2004. "Liver Regeneration and Repair: Hepatocytes, Progenitor Cells, and Stem Cells." *Hepatology* 39(6): 1477–87.
53. Fausto, Nelson, and Jean S. Campbell. 2003. "The Role of Hepatocytes and Oval Cells in Liver Regeneration and Repopulation." *Mechanisms of Development* 120(1): 117–30.
54. Fausto, Nelson, Jean S. Campbell, and Kimberly J. Riehle. 2006. "Liver Regeneration." *Hepatology* 43(S1): S45–53.
55. Fisher, Bernard, Patricia Szuch, Morton Levine, and Edwin R. Fisher. 1971. "A Portal Blood Factor as the Humoral Agent in Liver Regeneration." *Science* 171(3971): 575–77.
56. Fontana, Josef, Martina Šajdíková, and Patrik Maďa. 2014. "Liver and Biotransformation of Xenobiotics • Functions of Cells and Human Body." In *Functions of Cell and Human Body*, Prague: Charles University in Prague, 129.
57. Francavilla, A et al. 1988. "Regulation of Liver Size and Regeneration: Importance in Liver Transplantation." *Transplantation proceedings* 20(1 Suppl 1): 494–97.
58. Fu, Xiao et al. 2018. "Modeling of Xenobiotic Transport and Metabolism in Virtual Hepatic Lobule Models" ed. Olivier Barbier. *PLOS ONE* 13(9): e0198060.
59. Furchtgott, Leon A., Carson C. Chow, and Vipul Periwal. 2009. "A Model of Liver Regeneration." *Biophysical Journal* 96(10): 3926–35.
60. García-Pérez, Rocío et al. 2015. "Associated Liver Partition and Portal Vein Ligation (ALPPS) vs Selective Portal Vein Ligation (PVL) for Staged Hepatectomy in a Rat Model. Similar Regenerative Response?" ed. Matias A Avila. *PLOS ONE* 10(12): e0144096.
61. Ge, Jian Yun et al. 2020. "Hepatic Stellate Cells Contribute to Liver Regeneration through Galectins in Hepatic Stem Cell Niche." *Stem Cell Research and Therapy* 11(1): 425.
62. Gennero, Luisa et al. 2010. "Pluripotent Plasticity of Stem Cells and Liver Repopulation." *Cell Biochemistry and Function* 28(3): 178–89.
63. Gentric, G., S. Celton-Morizur, and C. Desdouets. 2012. "Polyploidy and Liver Proliferation." *Clinics and Research in Hepatology and Gastroenterology* 36(1): 29–34.

64. Gilbert, Scott F. 2014a. *Developmental Biology*. 6th ed. Sunderland, MA: Sinauer associates.
65. Gilbert, Scott. 2014b. *2021 Hepatoma Research Liver Regeneration: Metabolic and Epigenetic Regulation*. OAE Publishing Inc.
66. Gilgenkrantz, Hélène, and Alexandra Collin de l'Hortet. 2018. "Understanding Liver Regeneration: From Mechanisms to Regenerative Medicine." *American Journal of Pathology* 188(6): 1316–27.
67. Giuvărășteanu, Ileana, Ileana Giuvărășteanu, and Ileana Giuvărășteanu. 2007. "Scanning Electron Microscopy of Vascular Corrosion Casts--Standard Method for Studying Microvessels." *Romanian journal of morphology and embryology = Revue roumaine de morphologie et embryologie* 48(3): 257–61.
68. Greer, William, and Ron Banks. 2016. "The Animal Care and Use Program." In *The IACUC Administrator's Guide to Animal Program Management*, National Academies Press (US), 41–56.
69. Grompe, Markus. 2003. "The Role of Bone Marrow Stem Cells in Liver Regeneration." *Seminars in Liver Disease* 23(4): 363–71.
70. Gruttadauria, Salvatore et al. 2005. "Ex Situ Resection Techniques and Liver Autotransplantation: Last Resource for Otherwise Unresectable Malignancy." *Digestive diseases and sciences* 50(10): 1829–35.
71. Gusev, S. A., N. A. Baryshnikova, and A. A. Pyatetsky. 1991. "A Method for Generating Morphometric Data Using SEM and an Automated Television Image Analysis System for the Investigation of Cell Borders." *Scanning*.
72. Haga, Junko et al. 2008. "Liver Regeneration in Donors and Adult Recipients after Living Donor Liver Transplantation." *Liver Transplantation* 14(12): 1718–24.
73. Hata, Y et al. 1992. "Liver Regeneration Following Portacaval Shunt in Rats: 3',5'-Cyclic AMP Changes in Plasma and Liver Tissue." *Research in experimental medicine. Zeitschrift fur die gesamte experimentelle Medizin einschliesslich experimenteller Chirurgie* 192(2): 131–36.
74. Hayashi, Hideki et al. 2005. "Normal Liver Regeneration and Liver Cell Apoptosis after Partial Hepatectomy in Tumor Necrosis Factor- α -Deficient Mice." *Liver International* 25(1): 162–70.
75. Hemming, Alan W., and Mark S. Cattral. 1999. "Ex Vivo Liver Resection with Replacement of the Inferior Vena Cava and Hepatic Vein Replacement by Transposition of the Portal Vein." *Journal of the American College of Surgeons* 189(5): 523–26.
76. Heron, Melonie. 2019. "Deaths: Leading Causes for 2017." *National Vital Statistics Reports* 68(6).
77. Higgins, G. M. 1931. "Experimental Pathology of the Liver. Restoration of the Liver of the White Rat Following Partial Surgical Removal." *Archives of Pathology*.
78. Hirooka, Noboru, Isao IWASAKI, Hiroshi HORIE, and Genshiro IDE. 1986. "HEPATIC MICROCIRCULATION OF LIVER CIRRHOSIS STUDIED BY

- CORROSION CAST/SCANNING ELECTRON MICROSCOPE EXAMINATION.” *Pathology International* 36(3): 375–87.
79. Hofmann, A F. 1990. “Bile Acid Secretion, Bile Flow and Biliary Lipid Secretion in Humans.” *Hepatology (Baltimore, Md.)* 12(3 Pt 2): 17S-22S; discussion 22S-25S.
 80. Hoogduijn, Martin J. et al. 2020. “The Emergence of Regenerative Medicine in Organ Transplantation: 1st European Cell Therapy and Organ Regeneration Section Meeting.” *Transplant International* 33(8): 833–40.
 81. Hrehoreț, Doina et al. 2017. “GOOD TO KNOW: The ALPPS Procedure - Embracing a New Technique.” *Chirurgia* 112(3): 332.
 82. Huang, W. 2006. “Nuclear Receptor-Dependent Bile Acid Signaling Is Required for Normal Liver Regeneration.” *Science* 312(5771): 233–36.
 83. Huck, Ian et al. 2019. “Hepatocyte Nuclear Factor 4 Alpha Activation Is Essential for Termination of Liver Regeneration in Mice.” *Hepatology* 70(2): 666–81.
 84. Iatropoulos, Michael J. 1971. “Cytoarchitecture of Rat Liver during Compensatory Growth.” *The Anatomical Record* 169(3): 509–14.
 85. Ikegami, Toru et al. 2008. “Extracorporeal Hepatic Resection for Unresectable Giant Hepatic Hemangiomas.” *Liver Transplantation* 14(1): 115–17.
 86. Ishikawa, Jun et al. 2021. “Mechanical Homeostasis of Liver Sinusoid Is Involved in the Initiation and Termination of Liver Regeneration.” *Communications Biology* 4(1): 409.
 87. Ito, Yoshiya et al. 2003. “Hepatic Microcirculatory Dysfunction during Cholestatic Liver Injury in Rats.” *Microcirculation* 10(5): 421–32.
 88. Itoh, Tohru, and Atsushi Miyajima. 2014. “Liver Regeneration by Stem/Progenitor Cells.” *Hepatology* 59(4): 1617–26.
 89. J. Kordzaya, Vakhtang T. Goderdzish, Dimitri. 2000. “Bacterial Translocation in Obstructive Jaundice in Rats: Role of Mucosal Lacteals.” *The European Journal of Surgery* 166(5): 367–74.
 90. Jaeschke, Hartmut, Tiangang Li, and Michal Heger. 2018. “Post-Hepatectomy Liver Regeneration in the Context of Bile Acid Homeostasis and the Gut-Liver Signaling Axis.” *Journal of Clinical and Translational Research* 4(1): 1–46.
 91. Jungermann, Kurt, and Thomas Kietzmann. 1996. “Zonation of Parenchymal and Nonparenchymal Metabolism in Liver.” *Annual Review of Nutrition* 16: 179–203.
 92. Kamali, Can et al. 2021. “Extended Liver Resection in Mice: State of the Art and Pitfalls—a Systematic Review.” *European Journal of Medical Research* 26(1): 6.
 93. Kanda, Tatsuo et al. 2018. “Apoptosis and Non-Alcoholic Fatty Liver Diseases.” *World Journal of Gastroenterology* 24(25): 2661–72.
 94. Kandilis, Apostolos N. et al. 2014. “Liver Regeneration: Immunohistochemical Study of Intrinsic Hepatic Innervation after Partial Hepatectomy in Rats.” *BMC gastroenterology* 14(1): 1–8.
 95. Kang, Koo Jeong, and Keun Soo Ahn. 2017. “Anatomical Resection of Hepatocellular Carcinoma: A Critical Review of the Procedure and Its Benefits on

- Survival.” *World Journal of Gastroenterology* 23(7): 1139.
96. Kang, Liang-I., Wendy Mars, and George Michalopoulos. 2012. “Signals and Cells Involved in Regulating Liver Regeneration.” *Cells* 1(4): 1261–92.
 97. Karaganov, Ia L, A A Mironov, V A Mironov, and S A Gusev. 1981. “[Scanning Electron Microscopy of Corrosion Preparations].” *Arkhiv anatomii, gistologii i embriologii* 81(8): 5–21.
 98. Khodeli, N. et al. 2007. “Experimental Study of the New Blood Pump for the Heart-Lung Bypass Machine.” *Georgian medical news* (150): 50–52.
 99. Kietzmann, Thomas. 2017. “Metabolic Zonation of the Liver: The Oxygen Gradient Revisited.” *Redox Biology* 11: 622–30.
 100. Kordzaia, Dimitri. 1990. *Extrahepatic Cholestasis. “Ganatileba”*, Publishing House.
 101. Kordzaia, Dimitri. 2009. “Portal and Biliary Hypertension as the Cells Proliferation Trigger (Landmarks for Future Investigations).” *Bull. Georg. Natl. Acad. Sci* 3(1): 181–90.
 102. Kostyuchenko, R. P., and V. V. Kozin. 2020. “Morphallaxis versus Epimorphosis? Cellular and Molecular Aspects of Regeneration and Asexual Reproduction in Annelids.” *Biology Bulletin* 47(3): 237–46.
 103. Kruepunga, Nutmethee et al. 2019. “Anatomy of Rodent and Human Livers: What Are the Differences?” *Biochimica et Biophysica Acta - Molecular Basis of Disease* 1865(5): 869–78.
 104. Kulebyakin, Konstantin Yu, Peter P. Nimiritsky, and Pavel I. Makarevich. 2020. “Growth Factors in Regeneration and Regenerative Medicine: “The Cure and the Cause.”” *Frontiers in Endocrinology* 11: 384.
 105. Kumon, Masamitsu. 2017. “Anatomical Study of the Caudate Lobe with Special Reference to Portal Venous and Biliary Branches Using Corrosion Liver Casts and Clinical Application.” *Liver Cancer* 6(2): 161–70.
 106. van de Laarschot, Liyanne F.M., Peter L.M. Jansen, Frank G. Schaap, and Steven W.M. Olde Damink. 2016. “The Role of Bile Salts in Liver Regeneration.” *Hepatology International* 10(5): 733–40.
 107. Lafaro, Kelly J., Camille Stewart, Abigail Fong, and Yuman Fong. 2020. “Robotic Liver Resection.” *Surgical Clinics of North America* 100(2): 265–81.
 108. Lafoz, Erica et al. 2020. “The Endothelium as a Driver of Liver Fibrosis and Regeneration.” *Cells* 9(4): 1–26.
 109. Lai, Eric C. H., Stephanie H. Y. Lau, and Wan Yee Lau. 2016. “Anatomical Liver Resection.” In *Operative Techniques in Liver Resection*, Dordrecht: Springer Netherlands, 111–16.
 110. Lang, Hauke et al. 2019. “10th Anniversary of ALPPS—Lessons Learned and Quo Vadis.” *Annals of Surgery* 269(1): 114–19.
 111. Lau, Wan Yee, Eric CH Lai, and Stephanie HY Lau. 2017. “Associating Liver Partition and Portal Vein Ligation for Staged Hepatectomy: The Current Role and Development.” *Hepatobiliary & Pancreatic Diseases International* 16(1): 17–26.

112. Lee, David C. et al. 2003. "TACE/ADAM17 Processing of EGFR Ligands Indicates a Role as a Physiological Convertase." In *Annals of the New York Academy of Sciences*, New York Academy of Sciences, 22–38.
113. Lee, Jooyoung et al. 2020. "Hepatogenic Potential and Liver Regeneration Effect of Human Liver-Derived Mesenchymal-Like Stem Cells." *Cells* 9(6).
114. Lei, Peng, Xueming Liu, Shiqi Liu, and Yi Lv. 2012. "Ex Situ Liver Resection for Unresectable Tumors." *Digestive Surgery* 29(2): 140–48.
115. Li, Tingjun et al. 2013. "Autologous Bone Marrow-Derived Mesenchymal Stem Cell Transplantation Promotes Liver Regeneration after Portal Vein Embolization in Cirrhotic Rats." *Journal of Surgical Research* 184(2): 1161–73.
116. Liau, K.H., L.H. Blumgart, and R.P. DeMatteo. 2004. "Segment-Oriented Approach to Liver Resection." *Surgical Clinics of North America* 84(2): 543–61.
117. Lim, Chetana et al. 2016. "Surgical Indications and Procedures for Resection of Hepatic Malignancies Confined to Segment VII." *Annals of Surgery* 263(3): 529–37.
118. Lindroos, Pamela M., Reza Zarnegar, and George K. Michalopoulos. 1991. "Hepatocyte Growth Factor (Hepatopoietin A) Rapidly Increases in Plasma before DNA Synthesis and Liver Regeneration Stimulated by Partial Hepatectomy and Carbon Tetrachloride Administration." *Hepatology (Baltimore, Md.)* 13(4): 743–50.
119. Lisman, Ton, and Robert J. Porte. 2016. "Mechanisms of Platelet-Mediated Liver Regeneration." *Blood* 128(5): 625–29.
120. Liu, Hui Xin, Ryan Keane, Lili Sheng, and Yu Jui Yvonne Wan. 2015. "Implications of Microbiota and Bile Acid in Liver Injury and Regeneration." *Journal of Hepatology* 63(6): 1502–10.
121. López-Luque, Judit, and Isabel Fabregat. 2018. "Revisiting the Liver: From Development to Regeneration-What We Ought to Know!" *International Journal of Developmental Biology* 62(6–8): 441–51.
122. LORTAT-JACOB, J. L., H. G. ROBERT, and C. HENRY. 1952. "[Case of Right Segmental Hepatectomy]." *Memoires. Academie de chirurgie (France)* 78(8–9): 244–51.
123. Mak, Ki M., and Da Wi Shin. 2020. "Hepatic Sinusoids versus Central Veins: Structures, Markers, Angiocrines, and Roles in Liver Regeneration and Homeostasis." *Anatomical Record*.
124. Makuuchi, Masatoshi. 2013. "Surgical Treatment for HCC – Special Reference to Anatomical Resection." *International Journal of Surgery* 11: S47–49.
125. Mangnall, David, Nigel C. Bird, and Ali W. Majeed. 2003. "The Molecular Physiology of Liver Regeneration Following Partial Hepatectomy." *Liver International*.
126. Mao, Shennen A., Jaime M. Glorioso, and Scott L. Nyberg. 2014. "Liver Regeneration." *Translational Research* 163(4): 352–62.
127. Martins, Paulo Ney Aguiar, and Peter Neuhaus. 2007. "Surgical Anatomy of the Liver, Hepatic Vasculature and Bile Ducts in the Rat." *Liver International* 27(3):

- 384–92.
128. McCuskey, Robert S., and Patricia A. McCuskey. 1990. "Fine Structure and Function of Kupffer Cells." *Journal of Electron Microscopy Technique* 14(3): 237–46.
 129. Mead, Janet E., Lundy Braun, Deborah A. Martin, and Nelson Fausto. 1990. "Induction of Replicative Competence ('priming') in Normal Liver." *Cancer research* 50(21): 7023–30.
 130. Meyer, Jeremy et al. 2015. "A Focus on the Role of Platelets in Liver Regeneration: Do Platelet-Endothelial Cell Interactions Initiate the Regenerative Process?" *Journal of Hepatology* 63(5): 1263–71.
 131. Meyer, Jeremy. 2020. "Platelet Interactions with Liver Sinusoidal Endothelial Cells and Hepatic Stellate Cells Lead to Hepatocyte Proliferation." *Cells* 9(5).
 132. Michalopoulos, George K. 2010. "Liver Regeneration after Partial Hepatectomy: Critical Analysis of Mechanistic Dilemmas." *The American journal of pathology* 176(1): 2–13.
 133. Michalopoulos, George K. 2017. "Hepatostat: Liver Regeneration and Normal Liver Tissue Maintenance." *Hepatology* 65(4): 1384–92.
 134. Michalopoulos, George K. 2018. "The Regenerative Altruism of Hepatocytes and Cholangiocytes." *Cell Stem Cell* 23(1): 11–12.
 135. Michalopoulos, George K. 2020. "Liver Regeneration." In *The Liver*, Wiley, 566–84.
 136. Michalopoulos, George K., and Bharat Bhushan. 2021. "Liver Regeneration: Biological and Pathological Mechanisms and Implications." *Nature Reviews Gastroenterology and Hepatology* 18(1): 40–55.
 137. Michalopoulos, George K., and Marie C. DeFrances. 1997. "Liver Regeneration." *Science* 276(5309): 60–66.
 138. Michalopoulos, George K. 2007. "Liver Regeneration." *Journal of Cellular Physiology* 213(2): 286–300.
 139. De Miguel, Maria P. et al. 2019. "Mesenchymal Stem Cells for Liver Regeneration in Liver Failure: From Experimental Models to Clinical Trials." *Stem Cells International* 2019.
 140. Mitchell, Claudia, and Holger Willenbring. 2008. "A Reproducible and Well-Tolerated Method for 2/3 Partial Hepatectomy in Mice." *Nature Protocols* 3(7): 1167–70.
 141. Miyaoka, Yuichiro et al. 2012. "Hypertrophy and Unconventional Cell Division of Hepatocytes Underlie Liver Regeneration." *Current Biology* 22(13): 1166–75.
 142. Miyaoka, Yuichiro, and Atsushi Miyajima. 2013. "To Divide or Not to Divide: Revisiting Liver Regeneration." *Cell division* 8(1): 8.
 143. Mohamadnejad, Mehdi et al. 2013. "Randomized Placebo-Controlled Trial of Mesenchymal Stem Cell Transplantation in Decompensated Cirrhosis." *Liver International* 33(10): 1490–96.
 144. Mohammed, Fazilat F., and Rama Khokha. 2005. "Thinking Outside the Cell: Proteases Regulate Hepatocyte Division." *Trends in Cell Biology* 15(10): 555–63.

145. Mokalled, MH et al. 2020. Advances in Organ Regeneration.
146. Moolten, Frederick L., and Nancy L.R. Bucher. 1967. "Regeneration of Rat Liver: Transfer of Humoral Agent by Cross Circulation." *Science* 158(3798): 272–74.
147. Moris, Dimitrios et al. 2018. "Operative Results and Oncologic Outcomes of Associating Liver Partition and Portal Vein Ligation for Staged Hepatectomy (ALPPS) Versus Two-Stage Hepatectomy (TSH) in Patients with Unresectable Colorectal Liver Metastases: A Systematic Review and Meta-Anal." *World journal of surgery* 42(3): 806–15.
148. Mortensen, Kim Erlend et al. 2008. "Regenerative Response in the Pig Liver Remnant Varies with the Degree of Resection and Rise in Portal Pressure." *American Journal of Physiology - Gastrointestinal and Liver Physiology* 294(3).
149. Muneoka, Ken, and Lindsay A. Dawson. 2021. "Evolution of Epimorphosis in Mammals." *Journal of Experimental Zoology Part B: Molecular and Developmental Evolution* 336(2): 165–79.
150. Nagy, Peter. 2001. "Reconstitution of Liver Mass via Cellular Hypertrophy in the Rat." *Hepatology* 33(2): 339–45.
151. Nagy, Peter, Snorri S. Thorgeirsson, and Joe W. Grisham. 2020. "Organizational Principles of the Liver." *The Liver*: 1–13.
152. Nakamura, Koji et al. 2004. "Hepatocyte Proliferation and Tissue Remodeling Is Impaired after Liver Injury in Oncostatin M Receptor Knockout Mice." *Hepatology* 39(3): 635–44.
153. Niiya, Takashi et al. 1999. "Immediate Increase of Portal Pressure, Reflecting Sinusoidal Shear Stress, Induced Liver Regeneration after Partial Hepatectomy." *Journal of Hepato-Biliary-Pancreatic Surgery*.
154. Nikanorova, D. D., E. E. Kupriashova, and R. P. Kostyuchenko. 2020. "Regeneration in Annelids: Cell Sources, Tissue Remodeling, and Differential Gene Expression." *Russian Journal of Developmental Biology* 51(3): 148–61.
155. Nobuoka, T. et al. 2006. "Portal Blood Flow Regulates Volume Recovery of the Rat Liver after Partial Hepatectomy: Molecular Evaluation." *European Surgical Research* 38(6): 522–32.
156. Nygård, Ingvild E. et al. 2012. "The Genetic Regulation of the Terminating Phase of Liver Regeneration." *Comparative Hepatology* 11(1): 1–15.
157. Orcutt, Sonia T., and Daniel A. Anaya. 2018. "Liver Resection and Surgical Strategies for Management of Primary Liver Cancer." *Cancer Control* 25(1): 107327481774462.
158. Oura, T et al. 2008. "Does the Permanent Portacaval Shunt for a Small-for-Size Graft in a Living Donor Liver Transplantation Do More Harm than Good?" *American journal of transplantation: official journal of the American Society of Transplantation and the American Society of Transplant Surgeons* 8(1): 250–52.
159. Oyama, Takanori et al. 2004. "Immediate Increase of Portal Pressure, Reflecting Sinusoidal Shear Stress, Accelerated Liver Regeneration through Increased

- Production of IL-6 and HGF in Small-for-Size Graft.” In *Japanese Pharmacology and Therapeutics*,
160. Ozaki, Michitaka. 2020. “Cellular and Molecular Mechanisms of Liver Regeneration: Proliferation, Growth, Death and Protection of Hepatocytes.” *Seminars in Cell and Developmental Biology* 100: 62–73.
 161. Palmes, Daniel, and Hans-Ullrich Ullrich Spiegel. 2004. “Animal Models of Liver Regeneration.” *Biomaterials* 25(9): 1601–11.
 162. Papp, Veronika et al. 2009. “Architectural Changes during Regenerative and Ontogenic Liver Growth in the Rat.” *Liver Transplantation* 15(2): 177–83.
 163. Paranjpe, Shirish et al. 2016. “Combined Systemic Elimination of MET and Epidermal Growth Factor Receptor Signaling Completely Abolishes Liver Regeneration and Leads to Liver Decompensation.” *Hepatology* 64(5): 1711–24.
 164. Partsakhashvili, D. et al. 2013. “Experimental Liver Autotransplantation With Novel Scheme of Veno-Venous Bypass as a Model of Liver Denervation and Delymphatization.” *Transplantation Proceedings* 45(5): 1739–42.
 165. Peeters, Geert et al. 2015. “A Multilevel Modeling Framework to Study Hepatic Perfusion Characteristics in Case of Liver Cirrhosis.” *Journal of Biomechanical Engineering* 137(5).
 166. Pichlmayr, R. et al. 1990. “Technique and Preliminary Results of Extracorporeal Liver Surgery (Bench Procedure) and of Surgery on the in Situ Perfused Liver.” *British Journal of Surgery* 77(1): 21–26.
 167. Rong, Xiaoli et al. 2019. “Human Bone Marrow Mesenchymal Stem Cells-Derived Exosomes Alleviate Liver Fibrosis through the Wnt/ β -Catenin Pathway.” *Stem Cell Research and Therapy* 10(1).
 168. Roskams, Tania A. et al. 2004. “Nomenclature of the Finer Branches of the Biliary Tree: Canals, Ductules, and Ductular Reactions in Human Livers.” *Hepatology* 39(6): 1739–45.
 169. Rychtmoc, David et al. 2012. “Transcriptome Temporal and Functional Analysis of Liver Regeneration Termination.” *Physiological Research* 61(SUPPL.2): S77–92.
 170. Sadek, Hesham A., and Enzo R. Porrello. 2020. “Neonatal Heart Regeneration: Moving from Phenomenology to Regenerative Medicine.” *Journal of Thoracic and Cardiovascular Surgery* 159(6): 2451–55.
 171. Sadri, Ali-Reza, Marc G. Jeschke, and Saeid Amini-Nik. 2016. “Advances in Liver Regeneration: Revisiting Hepatic Stem/Progenitor Cells and Their Origin.” *Stem Cells International* 2016: 1–9.
 172. Sadri, Ali Reza, Marc G. Jeschke, and Saeid Amini-Nik. 2016. “Advances in Liver Regeneration: Revisiting Hepatic Stem/Progenitor Cells and Their Origin.” *Stem Cells International* 2016: 1–9.
 173. Saito, Shuji et al. 2006. “A Rat Model of a Repeat 70% Major Hepatectomy.” *Journal of Surgical Research* 134(2): 322–26.
 174. Sakamoto, Toshiki et al. 1999. “Mitosis and Apoptosis in the Liver of Interleukin-6-

- Deficient Mice after Partial Hepatectomy.” *Hepatology* 29(2): 403–11.
175. Sanger, Constanze et al. 2015. “Intrahepatic Vascular Anatomy in Rats and Mice - Variations and Surgical Implications.” *PLoS ONE* 10(11).
 176. Sato, Yasushi et al. 2015. “Human Mesenchymal Stem Cells Xenografted Directly to Rat Liver Are Differentiated into Human Hepatocytes without Fusion.” *Blood* 106(2): 756–63.
 177. Sato, Yoshinobu, Kazuhiro Tsukada, and Katsuyoshi Hatakeyama. 1999. “Role of Shear Stress and Immune Responses in Liver Regeneration after a Partial Hepatectomy.” *Surgery Today* 29(1): 1–9.
 178. Schadde, Erik et al. 2014. “ALPPS Offers a Better Chance of Complete Resection in Patients with Primarily Unresectable Liver Tumors Compared with Conventional-Staged Hepatectomies: Results of a Multicenter Analysis.” *World Journal of Surgery* 38(6): 1510–19.
 179. Schoen, Jodi M., H.Helen Wang, Gerald Y. Minuk, and W.Wayne Lantt. 2001. “Shear Stress-Induced Nitric Oxide Release Triggers the Liver Regeneration Cascade.” *Nitric Oxide* 5(5): 453–64.
 180. Schoen Smith, Jodi M, and W Wayne Lantt. 2006. “Nitric Oxide and Prostaglandins Potentiate the Liver Regeneration Cascade.” *Canadian Journal of Gastroenterology* 20(5): 329–34.
 181. Shi, Huawen et al. 2015. “A Preliminary Study of ALPPS Procedure in a Rat Model.” *Scientific reports* 5: 17567.
 182. Shimizu, Hiroaki et al. 2001. “Vascular Endothelial Growth Factor Secreted by Replicating Hepatocytes Induces Sinusoidal Endothelial Cell Proliferation during Regeneration after Partial Hepatectomy in Rats.” *Journal of Hepatology* 34(5): 683–89.
 183. Shmarakov, Igor O. et al. 2013. “Hepatic Retinoid Stores Are Required for Normal Liver Regeneration.” *Journal of Lipid Research* 54(4): 893–908.
 184. Si-Tayeb, Karim, Frederic P. Lemaigre, and Stephen A. Duncan. 2010. “Organogenesis and Development of the Liver.” *Developmental Cell* 18(2): 175–89.
 185. Singhal, Mahak et al. 2018. “Endothelial Cell Fitness Dictates the Source of Regenerating Liver Vasculature.” *Journal of Experimental Medicine* 215(10): 2497–2508.
 186. Van Sluyters, Richard C., and Jennifer A. Obernier. 2004. “Guidelines for the Care and Use of Mammals in Neuroscience and Behavioral Research.” *Contemporary Topics in Laboratory Animal Science* 43(2): 48–52.
 187. Sokabe, Takaaki et al. 2004. “Differential Regulation of Urokinase-Type Plasminogen Activator Expression by Fluid Shear Stress in Human Coronary Artery Endothelial Cells.” *American Journal of Physiology-Heart and Circulatory Physiology* 287(5): H2027–34.
 188. STAN, Florin Gheorghe. 2018. “Comparative Study of the Liver Anatomy in the Rat, Rabbit, Guinea Pig and Chinchilla.” *Bulletin of University of Agricultural Sciences*

- and Veterinary Medicine Cluj-Napoca. *Veterinary Medicine* 75(1): 33.
189. Starzl, T E et al. 1993. "Baboon-to-Human Liver Transplantation." *Lancet* (London, England) 341(8837): 65–71.
 190. Su, Andrew I. et al. 2002. "Gene Expression during the Priming Phase of Liver Regeneration after Partial Hepatectomy in Mice." *Proceedings of the National Academy of Sciences of the United States of America*.
 191. Sugimachi, Keishi et al. 2010. "Successful Curative Extracorporeal Hepatic Resection for Far-Advanced Hepatocellular Carcinoma in an Adolescent Patient." *Liver transplantation: official publication of the American Association for the Study of Liver Diseases and the International Liver Transplantation Society* 16(5): 685–87.
 192. Sugimoto, Takuya et al. 2009. "Two-Stage Portal Vein Ligation Facilitates Liver Regeneration in Rats." *European Surgical Research*.
 193. Sugioka, Atsushi, Yutaro Kato, and Yoshinao Tanahashi. 2017. "Systematic Extrahepatic Glissonean Pedicle Isolation for Anatomical Liver Resection Based on Laennec's Capsule: Proposal of a Novel Comprehensive Surgical Anatomy of the Liver." *Journal of hepato-biliary-pancreatic sciences* 24(1): 17–23.
 194. Sun, Zhongquan et al. 2019. "Ex Situ Hepatectomy and Liver Autotransplantation for a Treating Giant Solitary Fibrous Tumor: A Case Report." *Oncology Letters* 17(1): 1042–52.
 195. Suzumura, Kazuhiro et al. 2013. "Regional Hepatic Regeneration after Liver Resection Correlates Well with Preceding Changes in the Regional Portal Circulation in Humans." *Digestive Diseases and Sciences* 58(10): 3001–9.
 196. Takayama, T. et al. 1995. "Function-Preserving Segmentectomy of the Cirrhotic Liver." *Hepato-Gastroenterology* 42(4): 415–17.
 197. Tao, Yachao, Menglan Wang, Enqiang Chen, and Hong Tang. 2017. "Liver Regeneration: Analysis of the Main Relevant Signaling Molecules." *Mediators of Inflammation* 2017: 1–9.
 198. Tarlá, Marissa Rabelo et al. 2006. "A Molecular View of Liver Regeneration." *Acta Cirurgica Brasileira* 21(suppl 1): 58–62.
 199. Taub, Rebecca. 2004. "Liver Regeneration: From Myth to Mechanism." *Nature Reviews Molecular Cell Biology*.
 200. Testa, G., M. Malago, and C. E. Broelsch. 1999. "Living-Donor Liver Transplantation in Adults." *Langenbeck's Archives of Surgery* 384(6): 536–43.
 201. Trenard, HMA, LE Moulin, JM Padín, and P Stringa. 2014. "Development of an Experimental Model of Portal Vein Ligation Associated with Parenchymal Transection (ALPPS) in Rats." *Cirugía Española* (.).
 202. Třeška, Václav. 2020. "Surgical Treatment of Hepatocellular Carcinoma." *Klinická Onkologie* 33(Suppl 3).
 203. Treyer, Aleksandr, and Anne Müsch. 2013. "Hepatocyte Polarity." *Comprehensive Physiology* 3(1): 243–87.
 204. Tsolaki, Eleftheria et al. 2014. "Hematopoietic Stem Cells and Liver Regeneration:

- Differentially Acting Hematopoietic Stem Cell Mobilization Agents Reverse Induced Chronic Liver Injury.” *Blood Cells, Molecules, and Diseases* 53(3): 124–32.
205. Tsukamoto, I., and S. Kojo. 1989. “Effect of Glucocorticoid on Liver Regeneration after Partial Hepatectomy in the Rat.” *Gut* 30(3): 387–90.
 206. Ugo, Lorenzo et al. 2021. “Liver Anatomy.” In *Medical Radiology*, Springer Science and Business Media Deutschland GmbH, 15–47.
 207. Vasconcelos Filho, José Olímpio Maia De, Laécio Leitão Batista, Guilherme Benjamin Brandão Pitta, and Cláudio Moura Lacerda. 2016. “Modified Technique for Preparation of Venous Circulation Resin Casts in the Cirrhotic Liver.” *Revista do Colégio Brasileiro de Cirurgiões* 43(5): 392–94.
 208. Vdoviaková, Katarína, Eva Petrovová, et al. 2016. “Importance Rat Liver Morphology and Vasculature in Surgical Research.” *Medical Science Monitor* 22: 4716–28.
 209. Vdoviaková, Katarína, Katarína Vdoviaková, et al. 2016. “Importance Rat Liver Morphology and Vasculature in Surgical Research.” *Medical Science Monitor* 22: 4716–28.
 210. Vellimana, Ananth K. et al. 2011. “Endothelial Nitric Oxide Synthase Mediates Endogenous Protection Against Subarachnoid Hemorrhage-Induced Cerebral Vasospasm.” *Stroke* 42(3): 776–82.
 211. Vennarecci, G. et al. 2014. “The ALPPS Procedure for Hepatocellular Carcinoma.” *European Journal of Surgical Oncology (EJSO)* 40(8): 982–88.
 212. Vodenicharov, A. 2007. “Scanning Electron Microscopic Study On Renal Glomerular Arterioles In Pigs.” *Bulgarian Journal of Veterinary Medicine* 10(3): 147–54.
 213. Wagenaar, Gerry T.M. et al. 1993. “Distribution and Activity of Glutamine Synthase and Carbamoylphosphate Synthase upon Enlargement of the Liver Lobule by Repeated Partial Hepatectomies.” *Journal of Hepatology* 17(3): 397–407.
 214. Wang, Linda, Paulo Henrique Perlatti D’Alpino, Lawrence Gonzaga Lopes, and José Carlos Pereira. 2003. “Mechanical Properties of Dental Restorative Materials: Relative Contribution of Laboratory Tests.” *Journal of Applied Oral Science* 11(3): 162–67.
 215. Wei, Weiwei et al. 2015. “Rodent Models and Imaging Techniques to Study Liver Regeneration.” *European Surgical Research* 54(3–4): 97–113.
 216. Wei, Weiwei et al. 2016. “Establishment of a Rat Model: Associating Liver Partition with Portal Vein Ligation for Staged Hepatectomy.” *Surgery* 159(5): 1299–1307.
 217. Wen, Pei-Hung Hung et al. 2013. “Extracorporeal Hepatic Resection and Autotransplantation Using Temporary Portocaval Shunt Provides an Improved Solution for Conventionally Unresectable HCC.” *Digestive Diseases and Sciences* 58(12): 3637–40.
 218. Xiao, G.-H. 2001. “Anti-Apoptotic Signaling by Hepatocyte Growth Factor/Met via the Phosphatidylinositol 3-Kinase/Akt and Mitogen-Activated Protein Kinase

- Pathways.” *Proceedings of the National Academy of Sciences* 98(1): 247–52.
219. Yagi, Shintaro, Masaaki Hirata, Yosuke Miyachi, and Shinji Uemoto. 2020. “Liver Regeneration after Hepatectomy and Partial Liver Transplantation.” *International Journal of Molecular Sciences* 21(21): 1–23.
 220. Yanagawa, Takayo et al. 2019. “Identification of a Novel Bone Marrow Cell-Derived Accelerator of Fibrotic Liver Regeneration Through Mobilization of Hepatic Progenitor Cells in Mice.” *Stem Cells* 37(1): 89–101.
 221. Yang, Qiuyuan et al. 2020. “In Search of Zonation Markers to Identify Liver Functional Disorders.” *Oxidative Medicine and Cellular Longevity* 2020.
 222. Yang, Xianguang et al. 2019. “Comparative Analysis of Regulatory Role of Notch Signaling Pathway in 8 Types Liver Cell During Liver Regeneration.” *Biochemical Genetics* 57(1).
 223. Yang, Xianwei et al. 2019. “A Preliminary Study of Associating Liver Partition and Portal Vein Ligation for Staged Hepatectomy in a Rat Model of Liver Cirrhosis.” *Experimental and Therapeutic Medicine*: 1203–11.
 224. Yoshizumi, Tomoharu, and Masaki Mori. 2020. “Portal Flow Modulation in Living Donor Liver Transplantation: Review with a Focus on Splenectomy.” *Surgery Today* 50(1): 21–29.
 225. Zhai, Rujun et al. 2018. “Pharmacological Mobilization of Endogenous Bone Marrow Stem Cells Promotes Liver Regeneration after Extensive Liver Resection in Rats.” *Scientific Reports* 8(1).
 226. Zhang, GQ Guan-Qi, Zhi-Wei ZW Zhang, Wan-Yee WY Lau, and XP Xiao-Ping Chen. 2014. “Associating Liver Partition and Portal Vein Ligation for Staged Hepatectomy (ALPPS): A New Strategy to Increase Resectability in Liver Surgery.” *International Journal of Surgery* 12(5): 437–41.

გამოქვეყნებული ნაშრომების სია

1. Tsomaia K, Inauri N, Patarashvili L, Karumidze N, Azmaipharashvili E, Bebiashvili I, Kordzaia M, Kakabadze M, Dzidziguri D, Kordzaia D. To fill the missing fragments of a complex mosaic of liver regeneration. *Transl Clin Med-Georg Med J*. 2018 Apr 22;3:32-7.
2. Tsomaia K, Patarashvili L, Bebiashvili I, Azmaiparashvili E, Kakabadze M, Jalabadze N, Sareli M, Gusev S, Kordzaia D. New corrosion cast media and its ability for SEM and light microscope investigation. *Microscopy research and technique*. 2020 Jul;83(7):778-89.
3. Tsomaia K, Patarashvili L, Karumidze N, Bebiashvili I, Azmaipharashvili E, Modebadze I, Dzidziguri D, Sareli M, Gusev S, Kordzaia D. Liver structural transformation after partial hepatectomy and repeated partial hepatectomy in rats: A renewed view on liver regeneration. *World Journal of Gastroenterology*. 2020 Jul 21;26(27):3899.
4. Tsomaia K, Azmaipharashvili E, Gvidiani S, Bebiashvili I, Gusev S, Kordzaia D. STRUCTURAL CHANGES IN RATS'LIVER DURING THE FIRST 2 WEEKS FOLLOWING 2/3 PARTIAL HEPATECTOMY. *Georgian Medical News*. 2021 Jan 1(310):134-41.
5. Azmaiparashvili E, Bebiashvili I, Karumidze N, Tsomaia K, Kordzaia D. Ductular reaction at the early and late stages of biliary obstruction: is the mechanism the same?. *Georgian medical news*. 2019 Jan 1(286):100-6.
6. Patarashvili L, Tsomaia K, Kakabadze M, Kordzaia D, Chanukvadze I. Perivascular connective tissue sheath and portal tracts in mammals. *Translational and Clinical Medicine-Georgian Medical Journal*. 2019 Feb 24;4(1):4-7.
7. Patarashvili LG, Tsomaia KB, Bebiashvili IS, Kordzaia DJ, Gusev SA. Spatial Organization of the Transport of Interstitial Fluid and Lymph in Rat Liver (Scanning Electron Microscopy of Injection Replicas). *Bulletin of Experimental Biology and Medicine*. 2021 Jan;170(3):395-9.
8. Patarashvili L, Azmaipharashvili E, Jandieri K, Gvidiani S, Tsomaia K, Kikalishvili L, Sareli M, Chanukvadze I, Kordzaia D. LIVER EXTRACELLULAR MATRIX PECULIARITIES IN MAMMALS AND AVIANS. *Georgian Medical News*. 2021 Jan 1(310):124-33.
9. Azmaiparashvili E, Patarashvili L, Bebiashvili I, Tsomaia K, Gvidiani S, Tananashvili D, Kakabadze M, Gusev S, Kordzaia D. Spatial architecture of biliary tree in mammals: Fractal and Euclidean geometric features. *Journal of Anatomy*. 2021 Apr 4.

მონსენებები ნაშრომის თემაზე

1. Protacryl M–based corrosion casting of liver blood, lymph and biliary pathways; XXIV National Congress of The Bulgarian Anatomical Society, Bulgaria 2019
2. Newel view on liver regeneration after partial hepatectomy; XXIV National Congress of The Bulgarian Anatomical Society Bulgaria, 2019
3. For filling the missing fragments of complex mosaic of liver regeneration; XXVI International Symposium on Morphological Sciences (ISMS), Prague, Czech Republic; 2018